

Министерство здравоохранения
Республики Беларусь
Учреждение образования
«Витебский государственный
ордена Дружбы народов
медицинский университет»



**«Актуальные вопросы анатомии»,
посвященная 125-летию
со дня рождения профессора
Василия Ивановича Ошкадерова**



27 февраля
2020 г.

Сборник материалов

Международная
научно-практическая
конференция

Министерство здравоохранения Республики Беларусь
УО “Витебский государственный медицинский университет”
Международная ассоциация морфологов



Актуальные вопросы анатомии

Материалы
международной научно-практической конференции,
посвящённой 125-летию дня рождения профессора
Василия Ивановича Ошкадерова

Под редакцией профессора А.К. Усовича

Current issues of anatomy

Materials
Of the International Scientific and practical conference,
Dedicated to the 125 the anniversary of Professor
Vasily Ivanovich Oshkaderov

Edited by professor A.K. Usovich

Витебск, 2020

УДК 611(081)/082

ББК 28.706я431

А 43

Редакционная коллегия: Щастный А.Т. (председатель), Алексеева Н.Т.,
Аубакиров А.Б., Коневалова Н.Ю., Сушков С.А., Усович А.К.

Рецензенты:

Трушель Н.А. – доктор медицинских наук, профессор, заведующий кафедрой
нор-мальной анатомии УО “Белорусский государственный медицинский университет”;

Мяделец О.Д. – доктор медицинских наук, профессор, заведующий кафедрой
гистологии, цитологии и эмбриологии
УО “Витебский государственный медицинский университет”

А 43 Актуальные вопросы анатомии : материалы международной научно-практической конференции, посвящённой 125-летию со дня рождения профессора Василия Ивановича Ошкадерова / Под редакцией профессора А.К. Усовича. – Витебск: ВГМУ, 2020. – 239 с.: ил

Current issues of anatom : Materials Of the International Scientific and practical conference, Dedicated to the 125 the anniversary of Professor Vasily Ivanovich Oshkaderov / Edited by professor A.K Usovich. – Vitebsk : VSMU, 2020. – 239 p.

ISBN 978-985-466-988-5

В сборнике представлены материалы докладов участников международной научно-практической конференции. Рассмотрены вопросы, касающиеся аспектов клиничко-ориентированного подхода, информационно-методического сопровождения, обеспечения наглядности преподавания, использования информационных технологий и внедрения рейтинговой системы оценки знаний в образовательном процессе по анатомическим дисциплинам, современные технологии изготовления анатомических препаратов, основные направления и результаты научных исследований по макро-, микроскопической анатомии.

Сборник предназначен для анатомов, антропологов, гистологов, историков медицины, организаторов здравоохранения и медицинского образования.

The collection contains materials from reports of participants in an international scientific and practical conference. Issues related to aspects of a clinical-oriented approach, information and methodological support, ensuring the visibility of teaching, the use of information technologies and the introduction of a rating system for assessing knowledge in the educational process in anatomical disciplines, modern technologies for the manufacture of anatomical preparations, the main directions and results of scientific research on macro- and microscopic anatomy.

The collection is meant for anatomists, anthropologists, histology, medical historians, the organizers of Health and Medical Education

ISBN 978-985-466-988-5

© УО «Витебский государственный
медицинский университет», 2020

Предисловие

Уважаемые коллеги!

Изучение любой учебной дисциплины в университетах традиционно начинается со знакомства с историей ее развития, именами ученых, внесших вклад в ее становление. Юбилейные даты коллективов, руководителей научно-педагогических школ – это всегда повод для подведения итогов, осмысливания роли юбиляров в различных аспектах их профессиональной деятельности.

Среди морфологов поддерживается добрая традиция проводить научные конференции, посвященные памятным датам научно-педагогических коллективов и их руководителей. Очень приятно, что ректор Витебского медицинского университета, известный в профессиональных кругах хирург профессор А.Т. Щастный, незнакомый с профессором-анатомом В.И. Ошкадеровым, поддержал инициативу витебских, воронежских и петербургских анатомов по проведению этой научно-практической конференции.

Профессор В.И. Ошкадеров был признанным специалистом в анатомической технике, в организации учебных анатомических музеев. Его усилиями заложены основы анатомических музеев Кубанского, 1-го Санкт-Петербургского, Витебского медицинских, Смоленского университета физической культуры.

Усилиями руководства Беларуси и медуниверситета в г. Витебске построен прекрасный морфологический корпус, оборудованный в соответствии с самыми современными требованиями. В.И. Ошкадеров был бы очень рад увидеть свою кафедру, работающую в таких условиях, большую экспозицию изготовленных им музейных препаратов, которые служат обучению студентов уже более 70 лет.

Удачи Вам дорогие коллеги на ниве объединяющей нас анатомической науки.

Не забывайте своих учителей!

Президент Международной ассоциации морфологов, член-корреспондент Российской Академии Наук, профессор **В.В. Банин**

УДК 611(092)

Василий Иванович Ошкадеров – этапы жизненного пути

Усович А.К., Макеенко В.В.

УО «Витебский государственный ордена Дружбы народов медицинский университет», г. Витебск, Беларусь

Василий Иванович Ошкадеров родился 27.02.1895 г. в с. Ивановское Льговского уезда Курской губернии в семье крестьянина-бедняка. Его отец, как безземельный крестьянин до Октябрьской революции работал по найму у богатых крестьян, а после революции на сахарном заводе. Из его личных дел в архивах различных учебных заведений следует, что по окончании среднего учебного заведения В.И. Ошкадеров поступил в Воронежский государственный университет на медицинский факультет. Будучи студентом, с 1918 по 1921 годы работал препаратором кафедры анатомии медицинского факультета. С 1921 года по окончании университета работал ассистентом кафедры анатомии. Под руководством приехавшего в 1923 г в г. Воронеж профессора Г.М. Иосифова в 1925 году В.И. Ошкадеров защитил докторскую диссертацию на тему «Форма, положение и прикрепление толстых кишок у взрослых» и утвержден старшим ассистентом кафедры.

В 1929 г В.И. Ошкадеров был назначен профессором, заведующим кафедрой анатомии Кубанского медицинского института в г. Краснодаре. Там же по совместительству работал заместителем директора по научной и учебной работе до 1931 г. В 1931 г профессор В.И. Ошкадеров был переведен в г. Ленинград профессором, заведующим кафедрой анатомии института физкультуры им. П.Ф. Лесгафта. Там же по совместительству выполнял обязанности заместителя директора по научной и учебной части. Одновременно, с 1931 г до 1937 г работал профессором, заведующим кафедрой анатомии 1-го Ленинградского медицинского института. 27.02.1935 г В.И. Ошкадеров решением квалификационной комиссии Наркомздрава РСФСР (протокол № 18/4) был утвержден в учёной степени доктора медицинских наук и звании профессора по кафедре «нормальная анатомия».

В 1937 г, оставив кафедру 1-го Ленинградского медицинского института М.Г. Привесу, В.И. Ошкадеров был переведен в г. Витебск, для организации кафедры анатомии в качестве ее заведующего. За предвоенный период, под руководством В.И. Ошкадерова учебно-вспомогательный персонал, с привлечением студентов создали фонд учебных препаратов, небольшой учебный анатомический музей. В эти годы В.И. Ошкадеров преподавал анатомию и в Витебском ветеринарном институте. В июне 1940 г В.И. Ошкадеров призван в г. Кронштадт, где по 1942 г был начальником кафедры анатомии Кронштадтского воен-

но-морского училища. В 1942 г после расформирования училища, до 1943 г работал зав. кафедрой анатомии Ивановского сельскохозяйственного института, где имелся ветеринарный факультет. В 1943 г был переведен в г. Москву инструктором Всесоюзного комитета по физкультуре и спорту и заместителя директора по научной части Центрального Научно-Исследовательского института физкультуры и спорта. В 1944 г после освобождения г. Ленинграда, по личному ходатайству был переведен профессором кафедры анатомии Ленинградского фармацевтического института и одновременно профессором кафедры анатомии сельскохозяйственного института в г. Пушкин.

В 1946 г Министерством высшего образования СССР, в целях укомплектования периферийных вузов профессор В.И. Ошкадеров был направлен в г. Витебск заведующим кафедрой анатомии. С 1 ноября 1946 по июнь 1951 г зав.кафедрой анатомии человека ВГМИ. С февраля по июль 1947 г ещё исполнял обязанности декана института. За 3 года вновь создал учебный музей, содержащий препараты по всем разделам анатомии. За это в январе 1949 г В.И. Ошкадерову и его сотрудникам были объявлены благодарности министра здравоохранения БССР.

В августе 1951г В.И.Ошкадеров переехал в г. Смоленск, где с 8 сентября возглавил кафедру анатомии государственного Смоленского института физической культуры, избран по конкурсу и 9 октября 1951 г приказом Комитета по физкультуре и спорту при Совете Министров РСФСР утвержден в должности заведующего кафедрой анатомии и химии Смоленского государственного института физической культуры. За 2 месяца работы в институте В.И. Ошкадеров хорошо зарекомендовал себя как организатор работы и уже 3 ноября ему была объявлена благодарность ректора. Однако 16 ноября 1951 г скоропостижно скончался.

Научные исследования В.И. Ошкадерова посвящены исследованию формы, положения и прикрепления ободочной кишки у взрослых людей, описанию всех атипичных вариантов анатомии, изучению путей оттока лимфы от различных областей тела человека и некоторых органов, особенно костей и суставов у человека и животных.

Награждён В.И. Ошкадеров медалями «За Оборону Ленинграда», «За Победу над Германией».

Профессор В.И. Ошкадеров, начавший свою трудовую деятельность с препаратора у профессора Г.М. Иосифова, был классическим анатомом, внесшим большой вклад в формирование фонда учебных препаратов и организацию анатомических музеев во всех учебных заведениях, куда его направляли на работу. И в Краснодаре, и в Ленинграде, и в Витебске, и в Кронштадте, и в Смоленске. Изготовленные В.И. Ошкадеровым и под его руководством в 1946 -1951 гг музейные препараты и се-



годня демонстрируются в анатомическом музее Витебского медицинского университета и служат делу подготовки медицинских кадров.

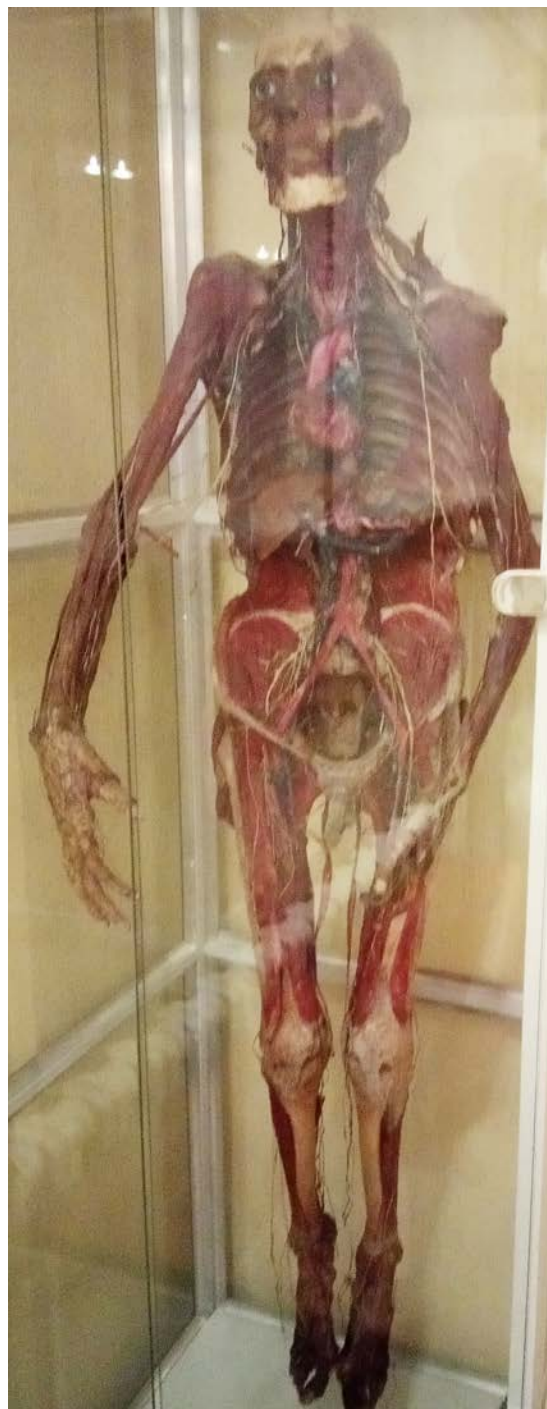
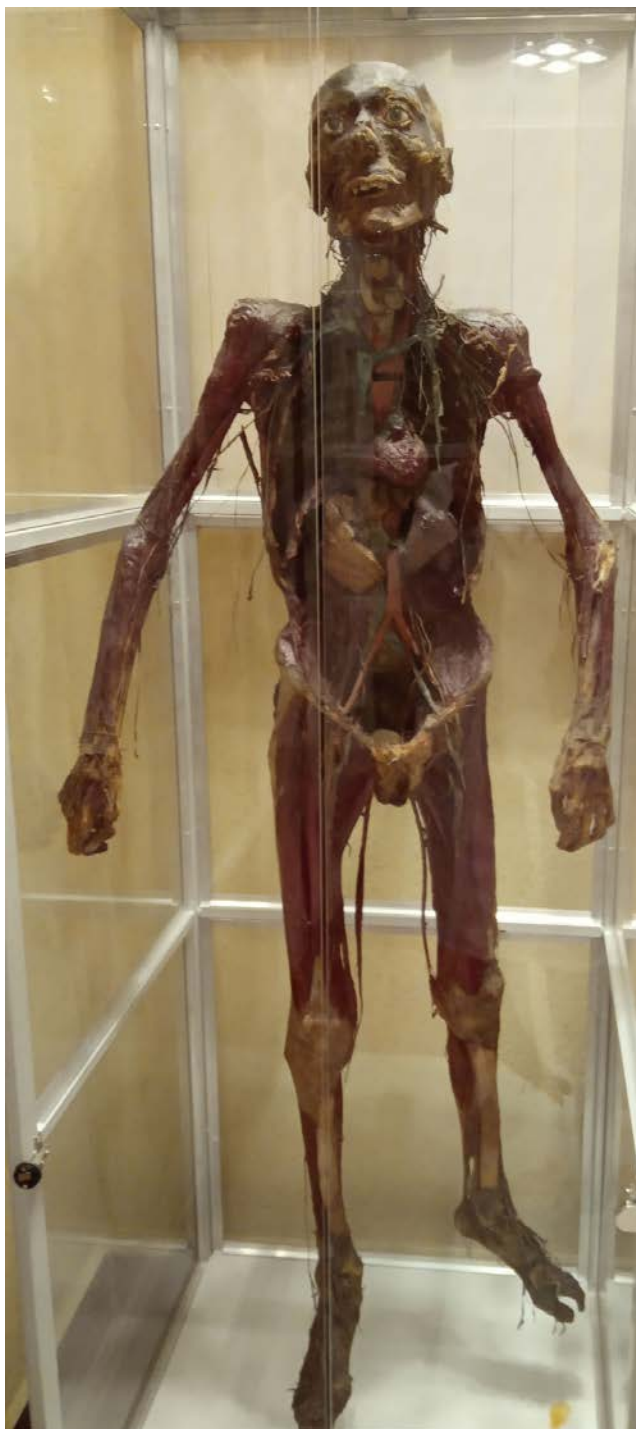
Мышцы нижней конечности

1. m. iliacus
2. m. psoas major
3. lig. inguinale
4. m. tensor fasciae latae
5. m. vastus lateralis
6. m. rectus femoris
7. m. iliopsoas
8. m. pectineus
9. m. adductor longus
10. m. adductor brevis
11. m. vastus medialis
12. m. adductor magnus
13. m. gracilis
14. m. obturator internus
15. plexus sacralis
16. m. piriformis
17. m. coccygeus

Изготовлен проф. Ошкадеровым В.И. в 1951 г.
Реставрирован в 2013 г. студентами 2 курса:
Кичкайло М.В., Хохелько В.А., Дядюк И.О.





В учебном музее опорно-двигательного аппарата, где экспонируется большинство (36) препаратов, изготовленных В.И. Ошкадеровым, установлен стенд с бюстом Василия Ивановича и описанием основных этапов его творческого пути.



Литература.

1. Ибрагимова, З.И. 50 лет кафедре анатомии человека Витебского медицинского института / З.И. Ибрагимова, Г.Г. Бурак, В.В. Ольшанникова, А.К. Усович // Арх. анат.- 1984.- Том 87, № 7.- С. 95-96.
2. Лобко, П.И. Анатомы Беларуси / П.И. Лобко.- Минск: УП Технопринт, 2003.- С. 30.
3. Усович, А.К. 80-летняя история обучения анатомии человека будущих врачей в г. Витебске / А.К. Усович // Морфология.- 2012.- т. 142, № 6.- С. 91-94.

УДК 611(092)

**Василий Иванович Ошкадеров – яркий представитель
воронежской школы морфологов**

Алексеева Н.Т., Насонова Н.А., Соколов Д.А.

*ФГБОУ ВО «Воронежский государственный медицинский университет
им. Н.Н. Бурденко» Минздрава России, г. Воронеж, Россия*

Воронежский медицинский университет им. Н.Н. Бурденко может гордиться многими видными учеными, которые учились и работали в нашем вузе в различные периоды его существования, такими как Г.М. Иосифов, Д.А. Жданов, А.И. Струков, М.Г. Привес, Н.И. Одноралов и многими другими. Одним из самых ярких представителей воронежской школы морфологов является Василий Иванович Ошкадеров.

Ошкадеров Василий Иванович (1895–1951) – выпускник медицинского факультета Воронежского государственного университета. С самого начала обучения Василий Иванович был увлечен анатомией человека и после завершения своего обучения на медицинском факультете Воронежского государственного университета остался работать прозектором на кафедре анатомии. В то время кафедрой анатомии руководил профессор Г.М. Иосифов, чьи труды повлияли на область научных интересов Василия Ивановича Ошкадера. Научные исследования Василия Ивановича были посвящены лимфатическим сосудам костей и суставов человека и животных. Результаты исследования были опубликованы в монографиях «Редкий случай отсутствия лучевой артерии» и «К вопросу о врожденной аномалии развития костей предплечья и кисти человека» [2].

В 1925 году Василий Иванович защитил докторскую диссертацию на тему «Форма, положение и прикрепление толстых кишок у взрослых». В 1927 году под авторством В.И. Ошкадера вышла в свет научная работа «Глубокие анатомические изменения органов у ацефала с рудиментарным сердцем», отражающая аномалии развития ребенка [1].

В 1929 году В.И. Ошкадеров был избран профессором анатомии Краснодарского медицинского института и возглавлял кафедру вплоть до 1931 года. В 1932 году Василий Иванович стал заведующим кафедрой нормальной анатомии университета им. П.Ф. Лесгафта, руководил кафедрой до 1937 года. С 1937 года кафедру анатомии университета им. П.Ф. Лесгафта возглавил профессор С.И. Лебедин, который продолжил научную тематику, начатую Василием Ивановичем, и занимался экспериментальными методами изучения опорно-двигательного аппарата.

Помимо этого, Василий Иванович Ошкадеров внес большой вклад в научные исследования Первого Ленинградского медицинского института, в настоящее время Первого Санкт-Петербургского медицинского университета имени академика И.П. Павлова, в котором В.И. Ошкадеров

заведовал кафедрой нормальной анатомии с 1932 по 1937 гг. Под руководством Василия Ивановича в 1932 г впервые в стране ассистентом М.Г.Привесом на кафедре нормальной анатомии создается рентгеновский кабинет и рентгеноанатомический музей, что позволило обучать студентов медицинского института анатомии живого человека. Классическое изучение анатомии человека базировалось, в основном, на изучении трупного материала, поэтому рентгеноанатомия стала важным дополнением в плане повышения наглядности строения тела человека.

В 1937 году В.И. Ошкадеров был командирован в Хабаровский медицинский институт. В том же году Василий Иванович становится заведующим кафедрой анатомии Витебского медицинского института, руководит которой до 1951 года. В 1940–1943 годы В.И. Ошкадеров прерывает работу в Витебском институте и посвящает себя работе в Кронштадтском военно-морском медицинском училище, но в 1946 году снова возвращается заведовать кафедрой анатомии Витебского медицинского института. В 1951 году Василий Иванович переходит на работу в Смоленский институт физкультуры, в том же году В.И. Ошкадерова не стало.

Василий Иванович Ошкадеров несомненно внес существенный вклад в научную составляющую многих учебных заведений, под его руководством были дополнены данные о строении и функциях опорно-двигательного аппарата, создан первый рентгенанатомический музей, усовершенствованы методы изготовления музейных препаратов и анатомических препаратов для обучения студентов. Кроме того, Василий Иванович был прекрасным руководителем, занимался оснащением анатомических кафедр, которые возглавлял в разные годы своей деятельности, оборудовал анатомические музеи, обращал большое внимание на создание материальной базы, обеспечивающей как учебный процесс, так и научную деятельность на возглавляемых им кафедрах.

Литература.

1. Кафедра нормальной анатомии: от истоков до наших дней. Часть 10 / Н. Т. Алексеева [и др.] ; под ред. И. Э. Есауленко. – Воронеж : Науч. книга, 2019. – 182 с.
2. Прокопьев, Н.Я. Выдающиеся анатомы и их вклад в мировую науку /Н.Я.Прокопьев, В.И. Назмутдинова, В. В. Насонов. – Педагогика высш. шк. – 2017. – № 2 (8). – С. 17–23.

УДК 611(092)

**Основные виды деятельности В.И. Ошкадерова во время
заведования кафедрой анатомии 1-го Ленинградского
медицинского института**

Иванов В.А.

*ФГБОУ ВО «Первый Санкт-Петербургский государственный медицинский
университет им. академика И.П. Павлова» Минздрава России,
г. Санкт-Петербург, Россия*

В 1932 году заведующим кафедрой анатомии 1-го ЛМИ был назначен профессор Василий Иванович Ошкадеров. Выпускник Воронежского медицинского университета со студенческих лет он увлекался анатомией. В.И. Ошкадеров был учеником профессора Г.М. Иосифова, основателя отечественной лимфологии. После окончания университета Василий Иванович в 1921 году работал прозектором на кафедре анатомии Воронежского медицинского института. В 1929 году профессором анатомии медицинского института в г.Краснодаре. В 1932 году стал заведовать кафедрой анатомии 1-го ЛМИ. Во время его заведования кафедрой происходит ряд изменений. Помещения кафедры анатомии были расширены за счет дополнительного помещения на пятом этаже анатомического корпуса, примыкавшего к чердаку. В этом помещении в дальнейшем был организован отдел выдачи учебных биологических препаратов. Впервые в стране в 1932 году по инициативе молодого ассистента М.Г. Привеса на кафедре нормальной анатомии был создан рентгеновский кабинет и рентгенанатомический музей. Был введен курс лекций по рентгенанатомии. Это дало возможность проводить обучение студентов анатомии живого человека. Рентгенанатомия явилась существенным дополнением к классическому курсу анатомии человека, основанного, в основном, на описании трупного материала. Штат кафедры при профессоре В.И. Ошкадерове насчитывал 11 ассистентов. В это время занятия велись по лабораторно-бригадному методу, когда на практических занятиях должна была отвечать вся группа и за группу мог отвечать один из студентов коллектива. Проводились между группами академические бои и другие мероприятия. Это был некий отход от академического преподавания анатомии и был приближен к преподаванию предметов в средней школе. При профессоре В.И. Ошкадерове произошло расширение учебного музея. Музей пополнился мышечными и сосудисто-нервными препаратами, приготовленными по методу профессора Шора. Они хранились в герметичных закрытых стеклянных камерах, и сохранились до сегодняшних дней. Научные работы В.И. Ошкадерова касались анатомии лимфатической системы. Сотрудники кафедры анатомии занимались научной работой вне кафедры, в основном, в трудовых коллективах, где они работали

по совместительству. Другие сотрудники не вели научной работы, а преподавали анатомию человека на кафедре, совмещая свою преподавательскую деятельность с практикой. Это было некий эксперимент, направленный на разделение труда и повышение качества научной и преподавательской деятельности. В 1937 году профессор В.И. Ошкадеров был командирован в Хабаровский медицинский институт.

УДК 611(091)

Эволюция научных направлений кафедры нормальной анатомии военно-медицинской на этапах истории

**Гайворонский И.В., Ничипорук Г.И., Пашенко П.С., Горячева И.А.,
Твардовская М.В.**

*ФГБВОУ ВО «Военно-медицинская академия им. С.М. Кирова» МО РФ,
г. Санкт-Петербург, Россия*

Кафедра нормальной анатомии Военно-медицинской академии имени С.М.Кирова является одной из семи кафедр, учрежденных в 1798 г. при образовании Императорской Медико-хирургической академии. Руководителями кафедры были выдающиеся анатомы, которые внесли значительный вклад в развитие отечественной анатомии. Многие из них явились создателями персональных анатомических научно-педагогических школ и оригинальных научных направлений.

Основателем первой отечественной анатомической школы считается П.А. Загорский [3]. Он внес значительный вклад в развитие русской анатомической номенклатуры и является автором первого оригинального учебника на русском языке «Сокращенная анатомия, или руководство к познанию строения человеческого тела в пользу обучающихся врачебной науке» (1802). Его научные труды посвящены изучению уродств (тератологии), аномалий и вариантов развития органов, а также сравнительно-анатомическим исследованиям [2].

Первым в России применил методику изготовления коррозионных препаратов и описал результаты этих исследований И.В. Буяльский. Он предложил оригинальный метод балзамирования трупов и методики «ледяной» и «скульптурной» анатомии. Н.И.Пирогов явился основоположником прикладного направления в анатомии, заложил основы экспериментального исследования проблемы коллатерального кровообращения, довел до совершенства методику «Ледяной анатомии» и создал целую серию уникальных атласов по топографической анатомии.

Научные исследования В.Л. Грубера были посвящены изучению вариантов строения костной, мышечной, пищеварительной, дыхательной, сердечно-сосудистой и нервной систем; врожденных пороков и аномалий развития; сравнительной анатомии; совершенствованию науч-

ных методик анатомических исследований (бальзамирование, препарирование, инъекция). Под руководством А.И. Таренецкого велись топографо-анатомические, краниологические, тератологические, сравнительно-анатомические и антропологические научные исследования, в том числе на живых людях. Основные работы И.Э. Шавловского посвящены описанию вариантов топографии и архитектоники сосудов, а также применению новых гистологических методик исследования.

Основоположником функционально-экспериментального направления в анатомии, руководителем анатомической школы по изучению коллатерального кровообращения является В.Н. Тонков. В 1896 г. он одним из первых русских исследователей применил лучи Рентгена для изучения роста и развития скелета; изучил развитие селезенки, артерий верхней конечности и костей черепа у птиц; описал ангиоархитектуру лимфатических узлов поджелудочной железы, изучил иннервацию сосудов и лимфатических узлов. В научной школе В.Н.Тонкова определена динамика развития коллатералей при различных способах нарушения кровотока по магистральным артериям; изучены источники формирования артерий-коллатералей; исследованы преобразования сосудистой стенки в условиях окольного кровотока; начаты работы по выяснению роли нервной системы в процессе развития коллатерального кровообращения.

В научной школе Б.А. Долго-Сабурова были изучены особенности развития коллатералей в венозной системе, применены функциональные методики в исследовании окольного кровообращения, выяснено влияние нервной системы на процесс формирования коллатерального кровообращения. В период Великой Отечественной войны под его руководством создана уникальная краниологическая коллекция, насчитывающая свыше четырех тысяч черепов, которая и в настоящее время активно используется в научных исследованиях анатомического и прикладного характера. Под руководством профессора В.Н. Мурата проводилась морфофункциональная оценка состояния вегетативной нервной системы в норме и при различных воздействиях.

Научные исследования школы профессора Е.А. Дыскина были посвящены теоретическим и прикладным вопросам военной медицины: морфологии огнестрельной раны, изучению воздействия на организм взрывных волн большой мощности, импульсных ускорений, гравитационных перегрузок и других экстремальных факторов. Под его руководством новое направление получила традиционная для кафедры проблема коллатерального кровообращения – изучение процесса редукции коллатералей после восстановления кровотока по магистральному сосуду, а также выяснение состояния микроциркуляторного русла в условиях артериального окольного кровообращения [1]. Проводились прикладные

морфологические исследования в области хирургии, рентгенологии, оториноларингологии, стоматологии и др.

Основными научными направлениями кафедры нормальной анатомии Военно-медицинской академии на рубеже XXI века являлись: анатомическая изменчивость различных органов и систем человеческого организма (возрастная, типовая, половая и индивидуальная), музейное дело, краниологические исследования, функциональная анатомия различных звеньев сосудистой системы, нейроморфологические исследования, функциональная морфология экстремальных состояний и изучение механизмов нарушений в регуляторных системах организма при воздействии факторов профессионального труда военнослужащих, а также прикладные анатомические исследования [4].

В настоящее время на кафедре продолжают развиваться ставшие традиционными научные направления, а также выполняются современные морфологические исследования, посвященные решению прикладных анатомических вопросов по различным направлениям клинической медицины. Второе дыхание получило направление, посвященное поиску новых способов изготовления и сохранения натуральных анатомических и биологических препаратов, поистине брендовой для кафедры стала инновационная технология XXI века – полимерное балъзамирование. Проводится разработка новых эндовидеохирургических доступов к структурам головного мозга, изучаются возможности прогнозирования морфометрических характеристик различных анатомических образований по внешним морфологическим критериям, а также компьютерное моделирование сложно-конструкционных структур организма человека, создается современный банк данных на основании соматотипирования и изучения компонентного состава тела человека в норме и при различных состояниях, разрабатываются инновационные технологии научно-просветительской работы по соблюдению здорового образа жизни и изучению основ медицинских знаний с использованием оригинальных анатомических экспозиций и выставок.

Литература.

1. Гайворонский, И. В. Коллатеральное кровообращение: прошлое, настоящее, будущее / И. В. Гайворонский // Медицина. XXI век. – 2006. – № 3. – С. 32–38.
2. Научная школа кафедры нормальной анатомии // Научные анатомические школы России / И. В. Гайворонский [и др.]. – Санкт-Петербург : Спецлит, 2015. – С. 203–213.
3. Исторический очерк кафедры нормальной анатомии Военно-медицинской (Медико-хирургической) академии : (к 220-летию со дня основания кафедры) / под ред. проф. И. В. Гайворонского. – Санкт-Петербург : Спецлит, 2018. – 223 с.
4. Прикладные анатомические исследования / под ред. профессора И.В. Гайворонского // Труды ВМедА. – СПб.: ВМедА, 2014. – Т. 261. – 540 с.

Глава 2. Современные технологии изготовления биологических препаратов

УДК 611:378.147.88

Обзор основных методов пластинации

Борминский А.Д.

*ФГАОУ ВО «Первый Московский государственный медицинский университет»
Минздрава России (Сеченовский Университет), г. Москва, Россия*

В медицинских и ветеринарных учебных заведениях, в практике судебно-медицинских экспертов необходимы качественные анатомические препараты. Однако возрастающая в них потребность, недолговечность образцов не позволяют удовлетворить запросы в качественных препаратах даже у студентов высших учебных заведений. Один из вариантов решения этой проблемы – использование метода пластинации для изготовления препаратов. С помощью него можно получать качественные, долговечные, нетоксичные образцы пригодные для обучения, тренировки профессиональных навыков.

Целью работы было сделать краткий обзор имеющихся сведений о пластинации. Для этого были использованы научная литература, размещённая в открытом доступе в сети Internet информация. Был проведён анализ полученных данных и последующее его обобщение.

В результате были собраны и обобщены известные на данный момент сведения из отечественных и зарубежных источников информации об пластинации.

Пластинация (или полимерное бальзамирование) - это метод сохранения анатомических образцов с помощью пропитки отверждающими полимерами, такими как силиконовые, эпоксидные и полиэфирные смолы.

Разработка современных способов пластификации связана с именем Гюнтера фон Хагенса, создавшего данный метод длительного хранения анатомических препаратов в 70-х годах XX века. В России наиболее крупные лаборатории, занятые разработкой и изготовлением пластинированных препаратов находятся в Санкт-Петербурге. Именно с именами их руководителей - И.В. Гайворонского и Д. А. Старчика – связано появление пластификации в нашей стране.

Суть метода пластинации – замещение воды и липидов тканей отверждаемыми полимерами (силикон, эпоксидная смола, полиэстер), в результате чего получают не имеющие запаха, сухие, долговечные анатомические препараты. Полимер при этом не вступает в химические ре-

акции с тканями. Несмотря на кажущуюся простоту изготовления, только при абсолютно точном следовании технологии изготовления и соблюдении всех технологических условий может получиться качественный препарат.

Изготовление пластинатов – длительный процесс, занимающий до 12 месяцев. В изготовлении препаратов этим методом можно выделить несколько этапов:

- Подготовка образца
- Обезвоживание и обезжиривание
- Пропитывание анатомического образца полимерным материалом
- Отверждение полимера

Кратко рассмотрим, что происходит на каждом этапе изготовления препарата. На этапе подготовки осуществляется препарирование образца и его фиксация формалином с целью предотвращения гниения (однако перед началом непосредственно пластинации формалин необходимо тщательно удалить, например промыванием проточной водой в течении нескольких дней). На этапе обезвоживания биологическая жидкость в образце заменяется ацетоном в результате длительной диффузии. Для этого препарат помещают в ванну с ацетоном при температуре - 25 С. Процедура повторяется несколько раз, пока чистота ацетона не станет 95 %. Затем проводят обезжиривание, т.к. липиды плохо пропитываются полимерными материалами. После этого происходит пропитывание полимером препарата. Различают медленное и быстрое (принудительное пропитывание). Рассмотрим второй способ в силу его гораздо большей распространённости. При принудительной пропитке полимер заменяет ацетон в ткани. Для этого образец помещают в вакуумную камеру, заполненную смесью полимера и его отвердителя. При этом ацетон будет испаряться, а полимер при этом будет всасываться, заполняя промежутки в образце, оставленные ацетоном. На последнем этапе с помощью различных методов достигается отверждение (отвердевание) полимера и, следовательно, отвердевание образца.

На сегодняшний день существует три основных метода пластинации: силиконовая, эпоксидная и полиэфирная. Первая из них – силиконовая – позволяет изготавливать прочные, гибкие препараты, сохраняющие свой цвет. Вторая – даёт возможность изготавливать прозрачные распилы тела, отдельных органов. Третья – применяется для производства непрозрачных срезов, например, головного мозга, давая возможность хорошо различить серое и белое вещество.

Среди достоинств препаратов, изготовленных методом пластинации следует отметить, что пластинаты – прочные, нетоксичные, что позволяет широко их использовать в образовательных целях, при пласти-

нации получают образцы почти полностью соответствующие натуральному органу, его объёму, цвету, а в ряде случаев и расположению в организме. Важной особенностью пластинатов является то, что они не требуют специальных условий хранения, что может способствовать их повсеместному распространению.

Среди отрицательных черт, характерных для препаратов изготовленных методом пластинации можно отметить большую стоимость химикатов и оборудования, длительность изготовления, необходимость строгого соблюдения технологического процесса, а также наличие квалифицированного персонала.

Заключение. Полученная информация позволяет сделать вывод, что изготовленные с помощью метода пластинации анатомические препараты – пластинаты, обладают высокими качествами, позволяющим их применять для обучения не только студентов, но и при последипломном образовании врачей хирургических специальностей. Однако широкому их распространению препятствует высокая цена. Поэтому дальнейшие исследования могут быть направлены на то, чтобы сделать изготовление пластинатов более дешёвым, что сделает возможным изготовление их на кафедрах вузов.

Литература.

1. Акопов, А.Л. Использование биологического материала и других наглядных пособий для преподавания нормальной и клинической анатомии. / А.Л. Акопов. В. А. Иванов // Оперативная хирургия и клиническая анатомия. -2017.- № 1(2).- С. 40-42.
2. Руководство по пластинации или новый способ изготовления анатомических препаратов / Под ред. Э.И. Борзяка, А.К. Усовича.- Витебск: ВГМУ, 2009. – 154 с.
3. Старчик, Д.А. Методы пластинации в морфологических исследованиях и медицинском образовании. / Д.А. Старчик, С.А. Круговихин, Т.А. Овчаренко, А.Л. Акопов // Журнал анатомии и гистопатологии.- 2017.- Т. 6 (прил.).- С. 41.
4. U.S. Patent 4,205,059 Animal and vegetal tissues permanently preserved by synthetic resin impregnation, filed November 1977, issued May 1980
5. Henry, RW. Silicone Plastination of Biological Tissue: Room-Temperature Technique, North Carolina Technique and Products. / RW. Henry // Journal of the International Society for Plastination.- 2007.- № 22.- P. 26-30.
6. Pashaei, S. A Brief Review on the History, Methods and Applications of Plastination. / S. Pashaei // International Journal of Morphology.- 2010.- vol. 28.- P. 1075-1079.

УДК 616-091.7(091)

К вопросу об истории бальзамирования

Бросалов В.М., Зенин О.К.

ФБГОУ ВПО «Пензенский государственный университет», г. Пенза, Россия

Основные трудности изучения биологических объектов связаны с их недолговечностью, обусловленной посмертным разложением органических тканей. Разложение – естественный процесс дезорганизации био-

логических тканей, обусловленный двумя процессами: аутолизом и гниением. Аутолиз значим на ранних стадиях разложения и обусловлен действием собственных литических ферментов клеток. Под термином «гниение» понимают разрушение органики под действием ферментов различных микроорганизмов. Одним из способов противодействия разложению, обеспечивающим сохранение биологических тканей, является бальзамирование.

Бальзамирование – это обработка трупов человека и животных веществами, предотвращающими гниение, сохраняющими форму, окраску, препятствующими высыханию тканей, изменению их цвета и обеспечивающими длительное хранение трупов в контакте с окружающей средой без их дальнейшей обработки; применимо только к макропрепаратам.

Бальзамирование известно с древнейших времен. В некоторых случаях бальзамирование было непреднамеренным, обусловленным действием естественных климатических факторов (ледяной человек Отци, таримские мумии и болотные мумии). В этих случаях бальзамирование было естественным процессом, обусловленным постепенным вымораживанием (низкие температуры и дегидратация) или дубящим действием гумусных кислот (болотные мумии), поэтому говорить о целенаправленности, сознательности захоронения в подобных местах не приходится. Случайный характер бальзамирования объясняет хронологическую неоднородность данного этапа (от энеолита до средневековья). Следующий этап в развитии методик сохранения тела – целенаправленное бальзамирование. В наиболее примитивном варианте бальзамирование осуществлялось путем помещения трупа в условия, прекращающие процесс разложения. От предыдущего этапа отделяется только целенаправленностью выбора способа захоронения. Более совершенные методы бальзамирования предполагали совершение определенных манипуляций над телом (изъятие внутренностей, обработка бальзамирующими веществами). При этом сохранение трупа было необходимо с религиозной точки зрения. По цели бальзамирование этого периода можно разделить на 2 группы: относительно долгосрочное, когда труп должен быть нетленным неопределенно долгое время, или относительно краткосрочное, когда труп необходимо было сохранить только до момента захоронения в соответствии с принятым обычаем ввиду невозможности выполнения последнего в данное время (как правило, необходима была транспортировка). Первый тип бальзамирования имел место у египтян, американских индейцев и, возможно, персов и скифов, индусов, в Древнем Китае и Эфиопии, однако наибольшую массовость и методическую проработанность приобрел в Древнем Египте. Методы этого типа бальзамирования: дублирование, высаливание, высушивание, обработка смолами и ароматическими веществами. Второй тип сохранения трупа спорадически исполь-

зовался практически у всех народов древнего мира – ассирийцев, иудеев, греков, римлян, арабов. Методы этого типа бальзамирования: обработка тела воском, медом, смолами, камфарой и другими ароматическими веществами, минеральными солями, ртутью. У арабов также использовалась поваренная соль, однако не для высаливания в растворе, а для натирания трупа.

Позднее бальзамирование проводится не только для религиозных, но и для научных целей. Метод, аналогичный древнеегипетскому бальзамированию, использовался позднее в Александрии для изготовления анатомических препаратов. Гален отмечал, что учился на препаратах александрийской школы. Камфора, мед и ароматические смолы вместе с растворами солей составляют основу искусства бальзамирования в Древнем мире.

В эпоху Средневековья продолжают использоваться те же способы бальзамирования, однако появляется новый метод – с помощью спирта, который вскоре превращается в основу бальзамирующих смесей. Продолжают употребляться благовония. В Средневековой Европе случаи бальзамирования были единичны и методика весьма несовершенна. В качестве альтернативы бальзамированию для доставки останков на родину в эпоху Крестовых походов получает распространение практика вываривания костей (запрещена под страхом отлучения от церкви буллой Папы Бонифация VIII «Desepulturis»). Всплеск интереса к бальзамированию появляется со второй половины XVI в., когда бальзамирование начинает использоваться для сохранения учебных трупов, появляются новые методы и научные работы, посвященные этому вопросу (А.Паре, Санторелли, Бартолини, Беклар, Берцелиус).

С XVII в., наряду с прогрессом в естественных науках, активно развивается бальзамирование. В 1747 г. Сцент-Петерт защищает диссертацию, посвященную бальзамированию. Появляются крупные руководства, посвященные бальзамированию (Л.Пенихер, И.Буш). В начале XIX в. бальзамирование, подвергнутое всестороннему изучению со стороны химии, физики и биологии, постепенно приобретает теоретическую основу. Эпохальным событием для бальзамирования явилось открытие фиксирующей способности формалина. В 1888 Де Рихтер использует пары формальдегида для обработки трупов. До сих пор формалин является наиболее распространенной жидкостью для бальзамирования.

В современной анатомической практике для сохранения биологического материала используются различные методы обработки препарата, предполагающие применение консервирующих средств. Все консервирующие средства по механизму действия могут быть разделены на две группы: дезинфицирующие средства, в основе действия которых лежит денатурация белков и токсичное действие на микробные клетки, и пла-

стенифицирующие средства, создающие в препарате связнодисперсную среду. Первую группу составляют такие соединения, как формальдегид (формалин), фенол, тимол, лизол, этанол, метанол, мышьяковистая кислота, уксусная кислота, соли ртути, хромовая кислота, бихромат калия. Из второй группы следует назвать эпоксидные смолы, силикон, каучук. Применение данных соединений для бальзамирования составляет суть метода пластинации, разработанного в 1979 г. Гюнтером фон Хагенсом. Также имеются средства, занимающие промежуточное положение и способные как фиксировать препарат подобно антисептикам, так и полимеризоваться в его тканях (полигексаметиленгуанидин). В связи с дороговизной и недавним сроком открытия метода пластинации, наибольшее значение принадлежит соединениям первой группы.

Литература.

1. Борзяк, Э.И. Техника изготовления анатомических препаратов / Э.И. Борзяк, А.К. Усович, И.Э. Борзяк, С.Ю. Тузова, и др. – Витебск: ВГМУ, 2010. – С. 17, 20, 25-27.
2. Васильев, О.Д. Полигексаметиленгуанидин – новый консервант для анатомического бальзамирования / О.Д. Васильев, Д.А. Светлов, И.А. Рябинин // Вопросы морфологии XXI века. Вып. 1. С. 78-82.
3. Кузнецов, Л.Е. Бальзамирование и реставрация трупов: руководство / Л.Е. Кузнецов, В.В. Хохлов, С.П. Фадеев, В.Б. Шигеев. – М., 1999 – С. 44-62.
4. Пикалюк, В.С. Методическое пособие по изготовлению анатомических препаратов / В.С. Пикалюк, Г.А. Мороз, С.А. Кутя. – Симферополь, 2004. – С. 4-7.
5. Ярославцев, Б.М. Анатомическая техника / Б.М. Ярославцев. – Фрунзе, 1961. – С. 12, 56-58, 60-65, 73.

УДК 616-091.7:547

Использование бензоата натрия для сохранения анатомических препаратов

Зенин О.К.¹, Калмин О.В.¹, Усович А.К.²

¹ *ФБГОУ ВПО «Пензенский государственный университет», г. Пенза, Россия;*

² *УО «Витебский государственный ордена Дружбы народов медицинский университет», г. Витебск, Беларусь*

Основные трудности изучения биологических объектов связаны с их недолговечностью, обусловленной посмертным разложением органических тканей. Существует множество методов сохранения биологического материала, основанных на использовании различных физических (высушивание, замораживание) и химических факторов (консерванты). Кроме того, отдельно выделяют методы фиксации биологических тканей и методы бальзамирования трупов. Фиксация – это обработка биологических тканей веществами, предотвращающими гниение, сохраняющими форму, структуру, окраску и обеспечивающими длительное хранение в специальных фиксирующих растворах; термин применим как к макро-, так и к микропрепаратам. Бальзамирование – это обработка трупов чело-

века и животных веществами, предотвращающими гниение, сохраняющими форму, окраску, препятствующими высыханию тканей, изменению их цвета и обеспечивающими длительное хранение трупов в контакте с окружающей средой без их дальнейшей обработки; термин применяется только к трупу или макропрепарату [1, 2].

В современной анатомической практике для преодоления этого препятствия используются различные методы обработки препарата, предполагающие применение консервирующих средств. Все консервирующие средства по механизму действия могут быть разделены на две группы: дезинфицирующие средства, в основе действия которых лежит денатурация белков и токсичное действие на микробные клетки, и пластинирующие средства, создающие в препарате связнодисперсную среду. Первую группу составляют такие соединения, как формальдегид (формалин), фенол, тимол, лизол, этанол, метанол, мышьяковистая кислота, уксусная кислота, соли ртути, хромовая кислота, бихромат калия и др. Из второй группы следует назвать эпоксидные смолы, силикон, каучук и др.

Чаще всего на практике в качестве консерванта применяется 10%-й водный раствор формалина (прототип). Однако у данного консерванта имеется множество недостатков. Во-первых, под влиянием формалина изменяется консистенция и размеры препарата: формальдегид денатурирует белки и дегидратирует ткани, что приводит к их уплотнению и сжатию, вследствие чего они теряют эластичность, быстро сохнут и мумифицируются. Во-вторых, формалин изменяет окраску препарата: в результате окисления гемоглобина и превращения его в метгемоглобин ткани приобретают буровато-серый оттенок. Для сохранения цвета и объема препарата приходится применять дополнительные реактивы, что усложняет методику и требует дополнительных финансовых затрат. Кроме того, формалин слабо подавляет жизнедеятельность плесневых грибов, что уменьшает сроки хранения препаратов и приводит к необходимости реставрации. Растворы формалина не стойки при хранении – концентрация постепенно снижается при недостаточно герметично закрытой таре из-за летучести формальдегида, а также мутнеют из-за выпадения белого осадка параформальдегида. При изготовлении и последующем использовании анатомического препарата неизбежен контакт с формалином. Между тем формальдегид является токсичным веществом, проявляет тератогенные, мутагенные и канцерогенные свойства.

Для устранения большинства негативных проявлений использования формалина мы попробовали использовать вместо него раствор бензоата натрия. Бензоат натрия представляет собой натриевую соль бензойной кислоты. Это белый порошок без запаха, вкус которого в зависимости от индивидуальных особенностей вкусовых рецепторов может ка-

заться сладковатым, кислым, горьким или безвкусным; легко растворим в воде, труднее – в спирте. Молярная масса 144,11 г/моль; температура плавления 410°C. Обладает выраженной противомикробной и фунгицидной активностью, однако уступает по данным характеристикам бензойной кислоте. Применяется в качестве консерванта в пищевой промышленности (E211) и как отхаркивающее средство в медицине. Не вызывает грубой денатурации белков, приводящей к изменению консистенции и объема тканей. Малотоксичен: ЛД50 при пероральном введении для мышей – 1600 мг/кг, для крыс – 4980 г/кг. Растворы бензоата натрия не летучи, не образуют паров, химически стойки, не обладают токсическим и раздражающим действием на верхние дыхательные пути и кожу. Разрешен к применению в качестве пищевой добавки E211 в странах Европы и СНГ. Используется как консервант при производстве безалкогольных напитков и рыбных пресервов или консервов, а также для увеличения сроков годности соусов, фруктовых и овощных продуктов, колбасных изделий, сыров, кондитерских изделий и обработки упаковочных материалов для пищевых продуктов.

Для сохранения учебных препаратов мы отмываем анатомические препараты от крови в проточной воде, помещаем для фиксации в 1-10% раствор бензоата натрия, объем которого в 10 раз больше объема фиксируемого органа. Необходимо выдерживать препарат в растворе до достижения концентрации консерванта в его тканях не менее 1%. Препараты больших размеров и трупы консервируем путем инъекции раствора в кровеносные сосуды с последующим погружением препарата в аналогичный раствор [3].

Использование описываемого раствора для сохранения биологических материалов способствует улучшению качества, информативности и эстетичности анатомических препаратов за счет предупреждения изменений их естественной окраски, консистенции и размеров, устранению неприятного запаха, факторов профессиональной вредности персонала анатомических и патологоанатомических лабораторий, увеличению срока службы анатомических и патологоанатомических макропрепаратов.

Литература.

1. Пикалюк, В.С. Методическое пособие по изготовлению анатомических препаратов / В.С. Пикалюк, Г.А. Мороз, С.А. Кутя // Симферополь: КГМУ, 2004. - 76 с.
2. Техника изготовления анатомических препаратов: руководство / Э.И. Борзяк, А.К. Усович, И.Э. Борзяк, С.Ю. Тузова, А.А. Ромашев, В.Ю. Череминский / Под редакцией А.К. Усовича, Э.И. Борзяка. – Витебск: ВГМУ, 2010. – 317 с.
3. Пат. 2591982 Российская Федерация, МПК А 61В5/107. Консервант для анатомических препаратов / Зенин О.К., Калмин О.В., Бросалов В.М.; заявитель и патентообладатель Федеральное государственное бюджетное образовательное учреждение высшего профессионального образования «Пензенский государственный университет».- №2015113690/13; заявл. 13.04.2015 ;опубл. 20.07.2016, Бюл. № 20.- 3 с.

**Исследование стентированных коронарных артерий методом
пластикации**

Старчик Д.А.¹, Шишкевич А.Н.², Сора М.-К.³, Овчаренко Т.А.¹.

ФГБОУ ВО «Северо-западный государственный медицинский университет им. И.И. Мечникова» Минздрава России, г. Санкт-Петербург;

² Военно-медицинская академия им. С.М. Кирова, г. Санкт-Петербург, Россия;

³ Центр анатомии и молекулярной медицины, Университет Зигмунда Фрейда, г. Вена, Австрия

По данным Всемирной организации здравоохранения, заболевания сердечно-сосудистой системы занимают первое место в мире среди причин смертности [3]. Особое место по распространенности в популяции занимают атеросклеротические поражения стенки венечных артерий, в конечном счете приводящие к сужению сосуда и развитию ишемической болезни сердца. Основным методом оперативного лечения и профилактики нарушений коронарного кровообращения является установка металлических стентов в суженные части венечных артерий с целью их устойчивого расширения [2]. Однако, визуализация положения стента внутри венечной артерии на сегодняшний день является достаточно сложной задачей. Обычно для этого применяют коронарную ангиографию и рентгеноскопию с введением контрастного вещества, но эти методы редко позволяют четко различить имплантированный стент. Использование экспериментальной флюороскопии с более высоким разрешением иногда дает возможность визуализировать общую форму стента, но при этом не удастся оценить взаимоотношение его элементов ни с сосудистой стенкой, ни с атеросклеротическими бляшками. Отсутствие наглядных морфологических методик для изучения топографии имплантированных коронарных стентов осложняет поиск новых методов лечения ишемической болезни сердца.

Целью нашей работы стала разработка более точного морфологического метода визуализации металлических стентов внутри коронарных артерий.

Материалы и методы исследований. Для исследования нами было использовано 14 сердец человека с выраженными атеросклеротическими поражениями стенки венечных артерий. В пораженные участки артерий методом балонной коронарографии устанавливались металлические стенты моделей Axxcess, Tryton и Bios.

В качестве базовой методики морфологического исследования металлических стентов, имплантированных в венечные артерии, нами был выбран метод пластикации с помощью эпоксидной смолы. Эта техника дает возможность сохранения исходных топографических взаимоотно-

шений между анатомическими структурами, а также делает биологические ткани прозрачными. Это позволяет исследовать мелкие анатомические структуры в прямом и отраженном свете под увеличением до 20 раз [1]. После отверждения эпоксидная смола приобретает значительную твердость, что дает дополнительную возможность использовать различные способы механической обработки пластинированных образцов. Замечателен тот факт, что для пластинации по данной методике могут использоваться не только фиксированные формалином препараты, но и вообще не обработанные консервантами биологические ткани.

Для исследования стентированных венечных артерий нами был разработан протокол пластинации эпоксидной смолой, который включал 9 последовательных стадий:

1. Рассечение области сердца со стентированной артерией и изготовление экспериментального анатомического блока;
2. Обезвоживание блока;
3. Обезжиривание;
4. Импрегнация эпоксидной смолой;
5. Отверждение блока;
6. Истончение анатомического блока до толщины от 2 до 4 мм путем шлифования или распиливания;
7. Повторная пропитка полученного образца эпоксидной смолой;
8. Заключение распила в плоскую камеру и отверждение;
9. Демонтаж камеры и сканирование полученного препарата.

На первом этапе острым скальпелем производили иссечение стенки сердца, где располагалась стентированная венечная артерия. Иссеченный участок сердца включал в себя миокард с эпикардом и имел площадь от 20 до 50 кв. см, толщину – от 10 до 30 мм.

На втором этапе полученный анатомический блок обезвоживали в ацетоне при температуре - 25° С в течение 3-4 недель, заменяя раствор каждые 7 дней. Содержание воды в растворе ацетона определяли с помощью ацетометра. Обезвоживание считали законченным, когда концентрация воды в растворителе становилась меньше 2%.

Обезжиривание препаратов перед пластинацией необходимо проводить для удаления жира, который ухудшает прозрачность тканей [4, 5]. Для обезжиривания выдерживали анатомический блок в чистом ацетоне или метиленхлориде в течение двух недель при комнатной температуре, с однократной заменой раствора через 7 дней. Эти реагенты хорошо растворяют липиды, в результате чего раствор окрашивается в желтый цвет.

На четвертом этапе помещали обезвоженный и обезжиренный участок сердечной стенки в контейнер со смесью эпоксидной смолы ЭД-20 и отвердителя YD-128 в соотношении 4 к 1. Затем контейнер

размещали в вакуумной камере и понижали давление с помощью вакуумного насоса. При низком давлении растворитель начинал кипеть и всплывать на поверхность смолы в виде пузырей. В течение 24 часов смола полностью пропитывала анатомический блок, который изменял цвет и становился прозрачным.

Когда импрегнация была завершена, образец вынимали из смолы и помещали на полиэтиленовую пленку при комнатной температуре для отверждения. После того, как смола застывала в течение 2–3 дней, образец перемещали в термостат и выдерживали там при 45 °С в течение двух недель до окончательного отверждения смолы.

После окончательного отверждения анатомического блока его шлифовали наждачной бумагой или с помощью бормашины. Некоторые анатомические блоки распиливались на высокоскоростной ленточной пиле с алмазным напылением полотна при водном охлаждении.

На этапе повторной пропитки шлифы отмывали от пыли в чистом ацетоне, затем помещали их в новую смесь эпоксидной смолы и отвердителя, затем повторно пропитывали ее в вакуумной камере в течение нескольких часов, до окончания выхода пузырьков воздуха.

Когда импрегнация была завершена, анатомический блок извлекали из смолы и помещали в плоскую камеру из оргстекла глубиной 5 мм, а затем заливали новой смесью эпоксидной смолы и отвердителя. Камеру закрывали стеклом и выдерживали около 7 дней в термостате до окончательного отвердевания смолы.

На последнем этапе плоские камеры демонтировались, распилы обрезали до нужного размера, а затем сканировали на офисном сканере с высоким разрешением.

Результаты и их обсуждение. Описанная выше методика позволяет с высокой точностью визуализировать имплантированные металлические стенты. При этом оптимальная толщина препарата, которая достигается при механической обработке, составила от 2 до 4 мм, что дает возможность сканировать препарат на обычном сканере с высоким разрешением и изучать небольшие анатомические структуры в проходящем и отраженном свете.

На сканированном распиле препарата, пластинированном эпоксидной смолой четко определяются металлические стенты Axxess и Bios, расположенные внутри коронарной артерии (рисунок 1). Также легко прослеживается каждый элемент стента и его связь с артериальной стенкой. Хорошо видно, что в некоторых участках стент не касается сосудистой стенки. На препарате видны атеросклеротические бляшки белого цвета, одна из которых слева своим выступом перекрывает просвет артерии и контактирует с металлической проволокой.

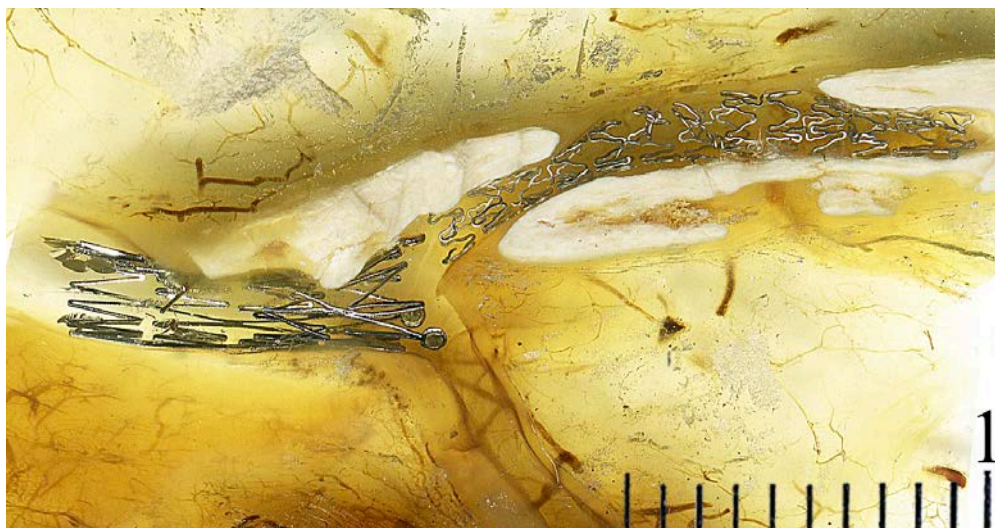


Рис. 1. Металлические стенты Axcess (слева) и Bios (справа), установленные в левую коронарную артерию. Эпоксидный пластинат стенки сердца.

На рисунке 2А демонстрируется металлический стент Tryton, имплантированный в разветвление левой венечной артерии. Этот тип стентов разработан специально для установки в места бифуркации артерий. Хорошо видно, что по сравнению с рентгенографией (рис. 2Б), которая традиционно используется в клинике, детали стента визуализируются гораздо лучше.

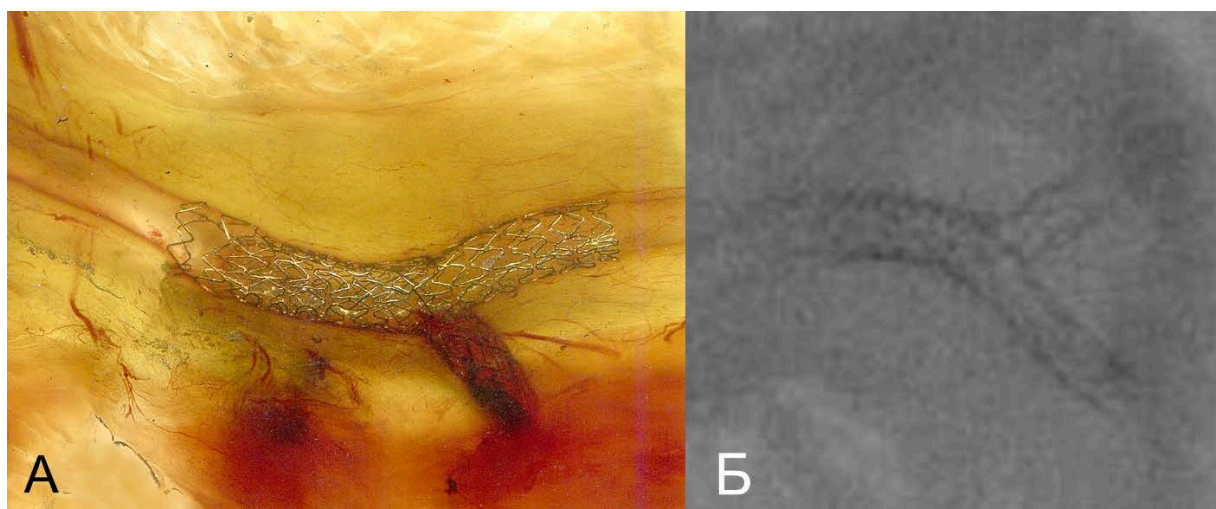


Рис. 2. Визуализация стента Tryton внутри левой коронарной артерии с помощью методики эпоксидной пластинации (А) и с помощью традиционной рентгенографии (Б).

Прозрачность и небольшая толщина препаратов, пластинированных эпоксидной смолой, дает возможность исследовать их под небольшим

увеличением. На поперечных распилах стентированных артерий (рис. 5) хорошо видно, что металлическая проволока стента деформирует внутреннюю оболочку сосуда в месте контакта.

Предложенная методика эпоксидной пластинации является одним из немногих способов, позволяющих исследовать микротопографию имплантированных металлических стентов и конструкций в органах без разрушения целостности тканей. Это дает более полную морфологическую картину и позволяет измерять степень контакта элементов стента с артериальной стенкой и атеросклеротическими бляшками. Не вызывает сомнений, что с помощью предложенного метода возможно исследовать и другие медицинские устройства и конструкции, которые могут быть имплантированы в организм человека, что существенно расширит возможности клинических исследований подобных устройств.

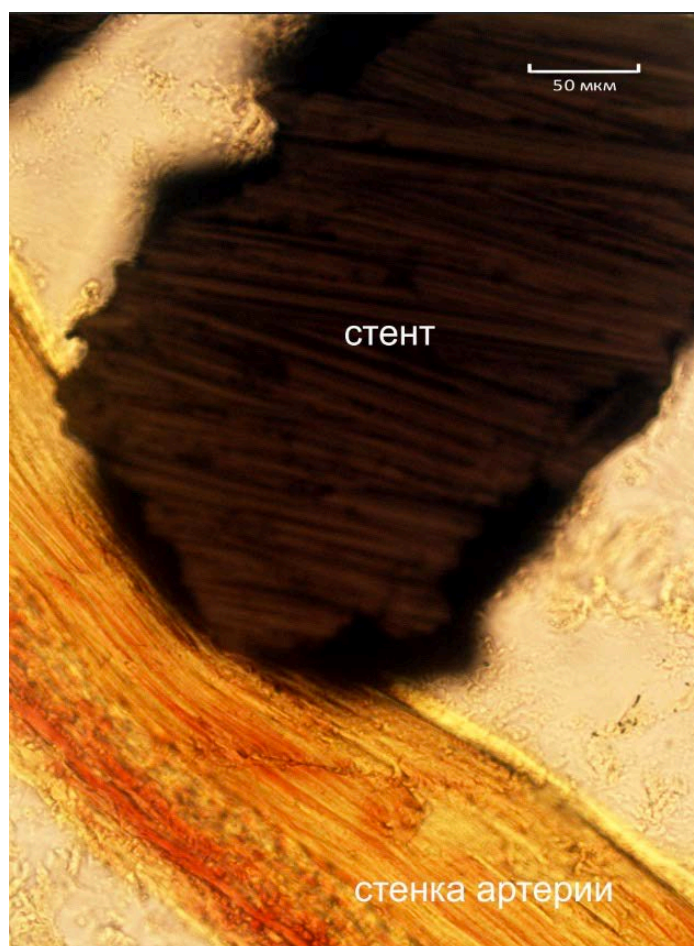

Рис. 3. Поперечный разрез металлического стента, имплантированного в венечную артерию. Препарат, пластинированный эпоксидной смолой (об.20, ок.10).

Литература.

1. Старчик, Д. А. Морфологические и конституциональные особенности сердца с учетом антропометрического статуса и физического развития женщин зрелого и пожилого возраста : автореф. дис. ... д-ра мед. наук / Д. А. Старчик. – Москва, 2017. – 42 с.
2. Хайрутдинов, Е. Р. Современные подходы к лечению пациентов с многососудистым поражением коронарного русла / Е. Р. Хайрутдинов, А. В. Араблинский // Международный журн. интервенц. кардиоангиологии. – 2012. – № 29. – С. 71–80.
3. Global Health Estimates 2016: Deaths by Cause, Age, Sex, by Country and by Region, 2000-2016. – Geneva : World Health Organisation. 2018.
4. Sora, M.-C. Epoxy plastination of biological tissue: E12 Technique / M.-C. Sora, P. Cook // J. Int. Soc. Plastin. – 2007. – Vol. 22. – P. 31–39.
5. von Hagens, G. The current potential of plastination / G. von Hagens, K. Tiedemann, W. Kriz // Anat. Embriol. – 1987. – Vol. 175, N 4. – P. 411–421.

УДК 57.085.4

Упрощенная технология, сокращающая трудоемкие этапы процесса пластинации

¹Стоянов Й., ¹Сиврев Д., ²Усович А.К.

¹*Тракийский университет, медицинский факультет, г.Стара Загора, Болгария;*

²*УО «Витебский государственный ордена Дружбы народов медицинский университет, г. Витебск, Беларусь*

Стандартная технология пластинации по изготовлению гигиеничных натуральных анатомических препаратов для образовательного процесса очень трудоемка и экономически затратна [1-5]. Изготавливать по ней учебные анатомические в качестве раздаточного материала на учебные занятия и для самоподготовки не рентабельно. Для некоторых препаратов желательно изыскивать менее трудоемкие и более дешевые технологии. Сегодня на рынке имеется прозрачная литевая полиэфирная смола Norsodyne O на ортофталевой основе. Цель работы – определение возможности замены пластификаторов силиконовых Norsodyne в технологии пластинации срезов головного мозга.

Материалы и методы. Исследование выполнено на серийных срезах головного мозга человека. Контрольная группа – это срезы головного мозга, пластинированные по традиционной технологии с использованием пластификаторов P35 и P40 (*BiodurTM, Heidelberg, Germany*) [1, 5]. Этапы проведения препаратов включали применение охлажденного ацетона, холодильной камеры (-25° С) и вакуума. Весь процесс длится более двух месяцев. Экспериментальную группу составили срезы головного мозга, пластинированные с использованием пластификатора Norsodyne (*Polynt Composites USA, Bergamo, Italy*). Norsodyne, до смешивания с отвердителем, представляет собой бесцветную или слегка желтоватую жидкость с высокой вязкостью (450-650 мПа·с при 23°С) и

резким запахом. Удельный вес этой полиэфирной смолы при комнатной температуре составляет $1,10\text{г/см}^3$. У смолы Norsodyne высокая стойкость к ультрафиолетовым лучам. Смола может быть наполнена, окрашена! Смола предускоренная и не нуждается в дегазации

В отличие от полиэфирных ко-полимеров P35 и P40, Norsodyne используется в обычных условиях. Биологический материал не обезвоживается, а смола не входит в ткани. Norsodyne охватывает только поверхность среза, создавая вокруг нее тонкий прозрачный слой. Выполнено сравнение качеств демонстрационных препаратов срезов головного мозга, приготовленных по разным технологиям.

Результаты и обсуждение. Применяемые в большинстве лабораторий пластинации классические технологии изготовления срезов головного мозга основаны на замене воды в препарате на ко-полимеры P35 и P40 (*BiodurTM, Heidelberg, Germany*), или российские силиконы СКТН А через промежуточное вещество, в качестве которого используется ацетон. Они используются для изучения макроскопических деталей структур человеческого мозга [2, 3, 4]. Эти методы усовершенствуются в течение 30 лет, но они трудоемки, и любое отклонение от схемы пластинации может привести к плохим конечным результатам. Необходимыми условиями пластинационной техники являются полное обезвоживание биологического материала и проведение процедуры при низкой температуре в условиях вакуума [2, 4]. Ввиду того, что главными требованиями к учебным препаратам срезов головного мозга являются демонстративность, безопасность для обучающихся, прочность (долговечность), для учебного процесса могут быть подготовлены препараты, которые отвечают вышеуказанным требованиям, но приготовление их будет менее трудоемким. Этим качествам в некоторой степени отвечают пластинчатые Ашоф-Талалаевские препараты, но, ввиду того, что они изготовлены из стекла, они не прочны и применимы только в качестве музейных [3].

Срезы головного мозга, фиксированные в 10% растворе нейтрального формалина помещались в металлическую ванночку на подложку из стекла, покрытого пленкой для пищевых продуктов, заливались Norsodyne, покрывались пленкой и стеклом. Так можно укладывать несколько слоев. При этом излишки полимера стекают в ванночку. Отверждение полимера происходит при комнатной температуре в проветриваемом помещении. После отверждения поверхность препарата гладкая, прозрачная все структуры среза просвечиваются через поверхность полимера. При необходимости, пластинированную пластину среза головного мозга обрезают по контурам мозга. Из таких пластин в последующем можно собирать препарат серийных срезов головного мозга на шарнирах.

Полученные препараты обладают высокой степенью прочности, их стенки гладкие и прозрачные, а главное - материал безопасен для здоровья человека.

Вывод. Полиэфирная смола Norsodyne на ортофталевой основе может быть использован для разработки прочных анатомических срезов мозга, необходимых для обучения анатомии. Эта технология после апробации может быть внедрена в производство наглядных пособий для образовательного и просветительского процессов.

Литература.

1. Борзяк, Э.И. Руководство по пластинации или новая технология изготовления анатомических препаратов / Э.И. Борзяк, А.К. Усович, И.Э. Борзяк, С.Ю. Тузова. Под ред. А.К. Усовича. – Витебск: ВГМУ, 2009. – 154 с.
2. Старчик, Д.А. Методические основы пластинации распилов тела / Д.А. Старчик// Морфология. – 2015. – Т. 148, № 4. – С. 56-61.
3. Техника изготовления анатомических препаратов: руководство /Э.И. Борзяк, А.К.Усович, И.Э. Борзяк, С.Ю. Тузова А. А. Ромашев, В. Ю. Череминский / Под ред. А.К. Усовича, Э.И. Борзяка. – Витебск: ВГМУ, 2010. – 317с.
4. Henry R., R. Latorre. Polyester plastination of biological tissue: P40 technique for brain slices. J Int Soc Plastination, 2007, 22:59-68
5. von Hagens, G. Plastination of brain slices according to the P40 procedure. A step-by-step description / G. von Hagens. – Heidelberg, 1994. – 23 p.

УДК 611.72:53.072

Анатомические модели полости сустава

Стрижков А.Е.^{1,2}, Нуриманов Р.З.³, Николенко В.Н.^{1,2}, Хидиятов И.И.³

¹ ФГАОУ ВО Первый Московский государственный медицинский университет им. И.М. Сеченова Минздрава России (Сеченовский Университет), г. Москва;

² ГБОУ ВО Московский государственный университет
им. М.В. Ломоносова, г. Москва;

³ ФГБОУ ВО Башкирский государственный медицинский университет Минздрава
России, г. Уфа, Россия

Суставная полость является одним из основных (главных) элементов сустава [1]. Нормальная функция сочленения во многом определяется ее целостностью. И, наоборот, любая травма или заболевание сустава в той или иной степени отражается на состоянии его полости. Развитие малоинвазивных и эндоскопических оперативных способов диагностики и лечения, а также широкое внедрение современных методов медицинской интраскопии в артрологии повышают интерес к знанию локальных особенностей анатомии суставной полости у разных суставов.

Традиционно изучение анатомии полости сустава проводилось на препаратах или моделях целого сустава со вскрытой в разных отделах капсулой. Получить завершённое представление о строении полости сустава в целом, об отдельных локальных ее деталях при данной методике обучения сложно.

Целью настоящего исследования явилась разработка анатомической модели полости сустава.

Для достижения поставленной цели решались следующие задачи:

1. Разработка способов наполнения полости сустава различными полимеризующимися отверждающимися материалами.
2. Выбор полимеров для заполнения полости сустава.
3. Изготовление анатомической модели полости сустава.

Материал и методы исследования.

Материалом для исследования служили тазобедренные, коленные и голеностопные суставы 20 трупов плодов и 5 взрослых людей. Проводилось анатомическое препарирование суставов без вскрытия их полости. В дальнейшем через прокол суставной сумки в полость сустава вводился полимер. У суставов взрослых людей использовались стандартные пункционные доступы в крупные суставы для взрослого человека [2]. Для пункционного доступа к полости суставов у плодов применялись оригинальные места инъекции. В качестве наполнителя полости сустава применялись парафин, эпоксидная смола и силикон. После полного отверждения полимера продолжалось препарирование, в результате которого вскрывалась полость сустава и извлекался слепок полости сустава. После очистки и промывки извлеченный объект представлял собой анатомическую модель полости сустава натурального препарата сустава.

Полученные результаты и их обсуждение

Наполнение полости сустава парафином[3] позволяет получить высококачественный слепок. При этом наполнитель проникает не только во все отделы полости сустава, но и в сообщающиеся с ней синовиальные сумки и влагалища сухожилий мышц. Однако указанный способ имеет ряд существенных недостатков, ограничивающих его использование. Во-первых, парафин вводится в сустав в горячем виде. При этом необходимо нагревать до этой же температуры препарат сустава. Уже это доставляет большие неудобства работникам и требует дополнительного оборудования. С другой стороны, высокая температура приводит к определенным температурным деформациям структур сочленения. Во-вторых, парафин является хрупким материалом, что приводит к повреждению слепка при последующем препарировании и последующей обработке.

Модели суставной полости, изготовленные на основе эпоксидных смол [4], отличаются высокой прочностью и, соответственно, долговечностью при использовании в учебном процессе. Однако при использова-

нии данной методики так же имеются существенные недостатки. Во-первых, при полимеризации эпоксидная смола дает большую усадку. Разные марки указанного материала уменьшаются в объеме на 5-10%, что уменьшает точность полученные моделей. Во-вторых, слепки очень твердые, что затрудняет извлечение из них внутрисуставных структур (связки, складки синовиальной оболочки и др.). В-третьих, эпоксидная смола – самый дорогой из применяемых нами наполнителей.

Построение модели полости сустава на основе силиконов проводилось разными стоматологическими силиконовыми слепочными материалами [5]. Данный материал свободно заполняет полость сустава, проникая в изолированные участки. Высокая эластичность образовавшегося полимера позволяет легко извлечь слепок из сустава и удалить погруженные в него внутрисуставные структуры. Однако указанный способ так же имеет ряд недостатков. Во-первых, здесь наблюдается самая быстрая полимеризация (в течение 10 мин.). Поэтому для полного заполнения всех участков полости сустава работнику необходимо проводить дополнительные действия: совершать низкоамплитудные движения в суставе. Во-вторых, медицинские силиконы имеют высокую цену, что может ограничить их применение при заполнении полостей большого объема.

Заключение. Все указанные способы изготовления моделей полости сустава могут применяться при прохождении раздела «артрология» в медицинском университете, а также при постдипломном образовании врачей – артрологов. Выбор конкретной модели зависит от цели обучения и финансовых возможностей учреждения образования [6].

Данные модели успешно применяются в учебном процессе на кафедре анатомии человека ПМГМУ им. И.М. Сеченова (Сеченовский университет) и кафедре топографической анатомии и оперативной хирургии Башкирского государственного медицинского университета.

Литература.

1. Анатомия человека : учебник .Т. 1 : / М. Р. Сапин [и др.] ; под ред. М. Р. Сапина. - Москва : ГЭОТАР-Медиа, 2015. - 528 с.
2. Травматология: национальное руководство / Под ред. Г.П. Котельникова, С.П. Миронова. - М.: ГЭОТАР-Медиа, 2008. - 808 с.
3. Костина, Ю.В. Способ определения объема и формы околосуставных синовиальных сумок. / Ю.В. Костина, В.Ш. Вагапова, А.Е. Стрижков.– Патент РФ на изобретение RU 2424767 C1 // Изобретения. Полезные модели. Официальный бюллетень Федеральной службы по интеллектуальной собственности (Роспатент). – 2011.- №21.
4. Каут, Д.А. Новый метод изготовления коррозионных препаратов полых органов Д.А. Каут, А.Е. Стрижков // Морфология. -2002. – Т.121. - № 2-3.- С. 67-68.
5. Стрижков, А.Е. Способ определения формы суставной полости и околосуставных синовиальных сумок. / А. Е. Стрижков, Р. З. Нуриманов.– Патент РФ на изобретение RU 2611945 C1 // Изобретения. Полезные модели. Официальный бюллетень Федеральной службы по интеллектуальной собственности (Роспатент).- 2017.- №13.

6. Нуриманов, Р.З. Оптимизация способов анатомического исследования суставов при заполнении их полости полимерами с разными механическими свойствами на этапах онтогенеза / Р.З. Нуриманов, А.Е. Стрижков, В.Н. Николенко // Морфология – науке и практической медицине. Сборник научных трудов, посвященный 100-летию ВГМУ им. Н.Н. Бурденко/ Под ред. И.Э. Есауленко.- Воронеж, 2018.- С. 273-275.

Глава 3. Вариантная анатомия органов и систем организма в норме, эксперименте и при патологии

УДК 616.833-001-036:611

Анатомическое обоснование синдрома Гюйона

**Алексеева Н.Т., Карандеева А.М., Кварацхелия А.Г.,
Соколов Д.А., Анохина Ж.А.**

*ФГБОУ ВО «Воронежский государственный медицинский университет
им. Н.Н. Бурденко» Минздрава России, г. Воронеж, Россия*

Существуют специфические анатомо-топографические аспекты расположения нервов и сосудов в костно-фиброзных каналах, которые важно учитывать при определении основной совокупности клинических симптомов при формировании туннельных нейропатий.

Клиническая симптоматика туннельной нейропатии напрямую зависит от вида поражения нерва, уровня его поражения, локализации и степени выраженности компрессии, темпа развития компрессионного процесса, наличия сопутствующих ишемических поражений, от преморбидного и коморбидного фона пациента, а также от возрастных, гендерных и индивидуальных особенностей больного.

Туннельные мононейропатии чаще всего имеют нетравматическую этиологию, представляют собой клинический симптомокомплекс, обусловленный компрессией нерва, питающих его сосудов, или сосудисто-нервного пучка в целом в анатомически сформированном канале или туннеле, образованном костями, мышцами, фасциями либо сухожилиями. Среди всех заболеваний периферической нервной системы распространенность туннельных нейропатий составляет до 40%. Компрессионная нейропатия локтевого нерва на уровне канала Гюйона достаточно редкая клиническая патология. Синдром кубитального канала встречается в 20 раз чаще.

Синдром Гюйона, или локтевой синдром запястья, представляет собой симптомокомплекс неврологических нарушений, который развивается вследствие сдавления общего ствола локтевого нерва на уровне лучезапястного сустава в костно-фиброзном канале Гюйона.

Костно-фиброзный канал Гюйона расположен поверх запястного канала на локтевой стороне запястья. Канал имеет длину около 10-15 мм. Крыша и дно его образованы стабилизирующими связками и соединительнотканными структурами запястья и кисти. Соединительнотканые структуры запястья и кисти достаточно мощно переплетаются, образуя

сложную топографо-анатомическую структуру. В связи с этим, их крайне сложно препарировать и выделять четкие границы конкретных соединительнотканых элементов, что является основной причиной затруднений при определении границ и верхней части канала Гюйона.

По данным ряда авторов сверху расположена ладонная связка запястья, являющаяся непосредственным продолжением поверхностной фасции предплечья. Эта связка укреплена сухожильными волокнами короткой ладонной мышцы и локтевого сгибателя запястья. Другие ученые считают, что крыша канала образована удерживателем сгибателей или поперечной связкой запястья, то есть соединительнотканной перемычкой, расположенной над сухожилиями мышц передней группы предплечья, за исключением длинной ладонной. Эта же ткань является и дном канала Гюйона. Таким образом, дно представляет собой продолжение удерживателя сгибателей, который в лучевой части покрывает запястный канал. В дистальной части дно канала включает кроме удерживателя сгибателей также гороховидно-пястную и гороховидно-крючковидную связки.

Основное отличие канала Гюйона и запястного канала в том, что в канале Гюйона не проходят сухожилия мышц. Канал Гюйона содержит локтевой нерв с одноименной артерией, а также вены. Патогенетически компрессия нерва внутри канала чаще всего является результатом давления извне, а не изнутри туннеля.

Локтевой нерв является длинной ветвью плечевого сплетения, образованного передними ветвями четырех нижних шейных ($C_V - C_{VIII}$), частью передней ветви IV шейного (C_{IV}) и I грудного (Th_I) спинномозговых нервов. Все длинные ветви начинаются от подключичной части плечевого сплетения, расположенной ниже уровня ключицы, и формируются из трех его пучков – латерального, медиального и заднего. Локтевой нерв берет свое начало от медиального пучка на уровне малой грудной мышцы и сформирован волокнами передних ветвей $C_{VII} - Th_I$ спинномозговых нервов. На середине плеча нерв смещается несколько медиально и кзади, затем прободает медиальную мышечную перегородку плеча, достигает задней поверхности медиального надмыщелка плеча и ложится в борозду локтевого нерва. На предплечье нерв топографически расположен в локтевой борозде с одноименными артерией и венами.

Проходя область запястья, локтевой нерв и локтевые сосуды располагаются в канале Гюйона. Еще до входа в канал локтевой нерв делится на две ветви – поверхностную (преимущественно сенсорную) и глубокую (мышечную). Соответственно компрессия поверхностной ветви вызовет смешанные сенсомоторные нарушения, тогда как сдавление глубокой ветви приведет к формированию моторных нарушений практически без нарушений кожной чувствительности. Поверхностная ветвь иннер-

вирует кожу возвышения мизинца, его ладонную поверхность и смежную поверхность безымянного пальца. мышечная ветвь иннервирует мышцы возвышения мизинца, III и IV червеобразные, все межкостные мышцы кисти, а также мышцу, приводящую большой палец и короткий сгибатель большого пальца.

Локтевой нерв является основным нервным стволом, иннервирующим межкостные мышцы, что очень важно для тонких движений кисти. При его компрессии V палец и в меньшей степени IV принимают когтевидное положение, так как при сохранившейся функции общего разгибателя пальца, вследствие частичного пареза или паралича червеобразных мышц основные фаланги устанавливаются в положении гиперэкстензии. Также развивается атрофия мышц в области тенара и гипотенара, межкостных мышц, часто присоединяются нарушения чувствительности в области локтевого края кисти и ладонной поверхности V пальца (автономная зона иннервации).

Таким образом, знание анатомо-топографических особенностей строения канала Гюйона необходимо для определения диагностической тактики, прогнозирования исхода заболевания, а также формирования основной стратегии лечения.

Литература.

1. Алексеева, Н. Т. Клиническая анатомия в системе высшего медицинского образования / Н. Т. Алексеева, А. М. Карандеева // Colloquium-journal. – 2018. – № 13-5 (24). – С. 24–25.
2. Жилиев, Е. В. Туннельные синдромы верхней конечности. Диагноз и лечение / Е. В. Жилиев, Е. В. Ермилова // Мед. вестн. МВД. – 2007. – № 3 (28). – С. 37–43.
3. Ультразвуковая диагностика синдрома канала Гюйона / Э. Ю. Малецкий [и др.] // Конгресс российского общества рентгенологов и радиологов : сб. тез. – Москва, 2018. – С. 100.
4. Ништ, А. Ю. Морфологические основы восстановления двигательной иннервации при травмах периферических нервов / А. Ю. Ништ, В. С. Чирский, Н. Ф. Фомин // Журн. анатомии и гистопатологии. – 2019. – Т. 8, № 4. – С. 66–73.

**Особенности возрастного полиморфизма типов папиллярных
узоров пальцев ног у мужчин и женщин**

Божченко А.П.¹, Ригонен В.И.²

¹ *ФГБВОУ ВО «Военно-медицинская академия им. С.М. Кирова» МО РФ,
г. Санкт-Петербург;*

² *ФГБОУ ВО «Петрозаводский государственный университет»,
г. Петрозаводск, Россия*

Проблемы диагностики биологического возраста и прогнозирования возможного возраста дожития являются перманентно актуальными для медицины и биологии в целом. Одно из направлений научного решения проблемы – поиск маркерных признаков систем, удобных и информативных для изучения закономерностей процессов старения и элиминации. В последние годы на роль такой маркерной системы была выдвинута система дерматоглифических признаков. В работах различных авторов, представляющих различные научные школы и даже различные научные отрасли, было показано, что частота встречаемости типов узоров статистически значимо отличается у молодых и стариков – как на пальцах рук, так и на пальцах ног; как у европеоидов, так и монголоидов [1-6]. Большинство исследований было выполнено по отношению к смешанных по полу группам. С учетом существования полового диморфизма дерматоглифических признаков [1, 3], требуется дифференцированное изучения установленных ранее закономерностей, что и составило цель настоящего исследования.

Материал и методы исследований. Материалом исследования служили отпечатки пальцев ног 88 мужчин-европеоидов (52 – от 7 до 30 лет, 36 – от 30 до 71 года) и 75 женщин-европеоидов (32 – от 12 до 30 лет, 43 – от 30 до 83 лет). Отпечатки получали с помощью черной типографской краски на белой бумаге. Распознавали врожденные неизменяющиеся признаки – типы папиллярных узоров: дуговые – А (условный балл, отражающий степень сложности узора, равен 1), петлевые тибальные – Lt (условный балл 2), петлевые фибулярные – Lf (3), переходные – Lw (4), завитковые – W (5). Предварительная оценка возрастной динамики носительства тех или иных узоров, выраженных в условных баллах, производилась с помощью коэффициента корреляции. Оценка различий частоты встречаемости типов узоров в различных возрастных группах производилась на основе описательной статистики с применением t-критерия Стьюдента. Поскольку билатеральная асимметрия дерматоглифических признаков пальцев ног слабая, расчеты выполнены в объединенной выборке пальцев правой и левой ноги.

Результаты и их обсуждение. Установлено, что у мужчин отсутствует линейная корреляционная взаимосвязь между степенью сложности типа узора и возрастом. У женщин такая связь обнаруживается только на 2-х и 5-х пальцах (соответственно $r_2=-0,12$ и $r_5=-0,31$, $p<0,05$), что означает упрощение типов узоров у лиц старшей возрастной группы. Таким образом, с одной стороны, подтверждаются известные данные об отсутствии или слабой выраженности линейной зависимости между исследуемыми группами признаков, с другой – выявлены некоторые половые особенности этой закономерности, что свидетельствует о правильности постановки исследовательской цели.

Сводные данные частотного и сравнительно анализа представлены в таблице. Из полученных данных следует, что у мужчин статистически значимый ($p<0,05$) возрастной полиморфизм типов узоров имеет место только на 3-м и 4-м пальцах, и он касается лишь отдельных типов узоров, что и объясняет отмеченное выше отсутствие линейной корреляционной взаимосвязи между количеством прожитых лет и степенью сложности типа узора. Возрастной полиморфизм заключается в более частой встречаемости дугового (A) типа узора в старшей возрастной группе на 3-м пальце ($1,9\pm1,3\%$ и $5,6\pm2,7\%$ соответственно; $t_{1/2}=-2,80$) и в более редкой встречаемости такого же типа узора на 4-м пальце ($15,2\pm3,5\%$ и $8,5\pm3,3\%$ соответственно; $t_{1/2}=1,96$). Кроме того, на 4-м пальце с возрастом имеет место более частая встречаемость фибулярного петлевого (Lf) типа узора ($67,1\pm4,8\%$ и $74,6\pm5,2\%$ соответственно; $t_{1/2}=-3,62$).

У женщин статистически значимый ($p<0,05$) возрастной полиморфизм типов узоров имеет место на 4-м и 5-м пальцах (по сравнению с мужчинами имеется сдвиг информативных пальцев в фибулярную сторону). Возрастной полиморфизм заключается в более частой встречаемости дугового типа узора в старшей возрастной группе, особенно отчетливо проявляющейся на 5-м пальце ($42,2\pm6,2\%$ и $68,6\pm6,2\%$ соответственно; $t_{1/2}=-4,30$). Фибулярный петлевой узор более часто встречается в старшей возрастной группе на 4-м пальце ($32,0\pm5,8\%$ и $67,4\pm5,1\%$ соответственно; $t_{1/2}=4,20$), но в тоже время он же реже встречается в старшей возрастной группе на 5-м пальце ($56,3\pm6,2\%$ и $30,2\pm5,0\%$ соответственно; $t_{1/2}=4,20$).

Таблица. Встречаемости типов папиллярных узоров пальцев ног в разных возрастных группах, с учетом половой принадлежности

Пол		мужчины							женщины						
Палец	Тип узора	N ₁	N ₂	P ₁	P ₂	m ₁	m ₂	t _{1/2}	N ₁	N ₂	P ₁	P ₂	m ₁	m ₂	t _{1/2}
I	A	4	3	3,8	4,2	1,9	2,4	-0,22	3	8	4,7	9,3	2,6	3,1	-1,70
	Lt	10	6	9,5	8,5	2,9	3,3	0,37	4	3	6,3	3,5	3,0	2,0	0,91
	Lf	74	49	70,5	69,0	4,5	5,5	0,33	46	62	71,9	72,1	5,6	4,8	-0,01
	Lw	2	2	1,9	2,8	1,3	2,0	-0,68	1	3	1,6	3,5	1,6	2,0	-1,20

	W	15	11	14,3	15,5	3,4	4,3	-0,35	10	10	15,6	11,6	4,5	3,5	0,88
II	A	9	7	8,6	9,9	2,7	3,5	-0,47		6		7,0		2,7	
	Lt	2	1	1,9	1,4	1,3	1,4	0,37							
	Lf	68	45	64,8	63,4	4,7	5,7	0,30	50	64	78,1	74,4	5,2	4,7	0,72
	Lw	9	8	8,6	11,3	2,7	3,8	-0,99	7	11	10,9	12,8	3,9	3,6	-0,50
	W	17	10	16,2	14,1	3,6	4,1	0,59	7	5	10,9	5,8	3,9	2,5	1,31
III	A	2	4	1,9	5,6	1,3	2,7	-2,80		2		2,3		1,6	
	Lf	29	16	27,6	22,5	4,4	5,0	1,17	3	30	32,0	34,9	5,8	5,1	-0,50
	Lw	25	17	23,8	23,9	4,2	5,1	-0,03	4	9	20,0	10,5	5,0	3,3	1,91
	W	49	34	46,7	47,9	4,9	5,9	-0,25	5	25	32,0	29,1	5,8	4,9	0,50
IV	A	16	6	15,2	8,5	3,5	3,3	1,96	7	15	10,9	17,4	3,9	4,1	-1,70
	Lf	60	53	57,1	74,6	4,8	5,2	-3,62	53	58	32,0	67,4	5,8	5,1	-6,10
	Lw	12	5	11,4	7,0	3,1	3,0	1,41	2	8	20,0	9,3	5,0	3,1	2,14
	W	17	7	16,2	9,9	3,6	3,5	1,76	2	5	32,0	5,8	5,8	2,5	4,49
V	A	51	33	48,6	46,5	4,9	5,9	0,43	27	59	42,2	68,6	6,2	5,0	-4,30
	Lt		2		2,8		2,0		1		1,6		1,6		
	Lf	54	34	51,4	47,9	4,9	5,9	0,73	36	26	56,3	30,2	6,2	5,0	4,20
	Lw		2		2,8		2,0		1		1,6		1,6		

Выводы. Типы папиллярных узоров пальцев ног имеют черты возрастного полиморфизма. Возрастной полиморфизм количественно и качественно по-разному проявляется у мужчин и женщин. Информативными для мужчин являются 3-й и 4-й пальцы, для женщин – 4-й и 5-й. Информативными узорами для мужчин являются дуговые и фибулярные петлевые, для женщин – дуговые, фибулярные петлевые и завитковые. Общим для мужчин и женщин маркером возрастного полиморфизма является фибулярный петлевой тип узора на 4-м пальце – наличие такого типа узора указывает на большую вероятность дожития обследуемого лица до пожилого и старческого возраста.

Литература.

1. Божченко, А.П. Возможности определения идентификационно значимых признаков человека посредством анализа дерматоглифических структур пальцев рук / А.П. Божченко // Проблемы экспертизы в медицине. – 2004. – № 4. – С. 42–48.
2. Божченко, А.П. Диагностика возраста человека по папиллярному рисунку пальцев рук / А.П. Божченко. // Эксперт-криминалист. – 2009. – № 3. – С. 27-32.
3. Божченко, А.П. Проблемы и перспективы дактилоскопии и дерматоглифики в криминалистической и судебно-медицинской экспертной практике / А.П. Божченко // Судебная экспертиза. – 2007. – № 2 (10). – С. 29-36.
4. Божченко, А.П. Медико-биологические закономерности возрастного полиморфизма и изменчивости папиллярного рельефа пальцев рук // Системный анализ и управление в биомедицинских системах / А.П. Божченко, В.И. Ригонен. – 2016. – Т. 15. – № 3. – С. 417-423.
5. Назаров, Ю.В. Возрастные особенности пальмометрических признаков взрослого человека // Судебно-медицинская экспертиза / Ю.В. Назаров, А.П. Божченко, И.А. Толмачев, С.А. Моисеенко. – 2016. – № 3. – С. 20-23.
6. Теплов, К.В. Возрастные особенности ладонной дерматоглифики взрослого человека // Судебно-медицинская экспертиза / К.В. Теплов, А.П. Божченко, И.А. Толмачев, С.А. Моисеенко. – 2016. – № 2. – С. 19-23.

Варианты расположения ветвей блуждающих нервов на нижней трети пищевода и желудке у взрослого человека

Бяшимов Г.О.¹, Усович А.К.²

¹Государственный медицинский университет Туркменистана, г. Ашхабад, Туркменистан; ²УО «Витебский государственный ордена Дружбы народов медицинский университет», г. Витебск, Беларусь

Лечение пациентов с язвенной болезнью желудка несмотря на достижения фармакотерапии остается актуальным. При этом количество неотложных хирургических вмешательств стабильно остается на одном уровне и даже возрастает [5]. Среди органосохраняющих операций селективная проксимальная ваготомия (СПВ) занимает значительное место [1,3,6]. Поэтому исследуются различные аспекты участия блуждающего нерва в поддержании структурно-функционального гомеостаза гастродуоденальной зоны [4]. Разрабатываются новые методики хирургического лечения патологии желудка [2]. Это сохраняет интерес к вариантной анатомии блуждающих нервов в области нижних отделов пищевода и на желудке.

Цель исследования. Изучить топографию ветвей переднего и заднего блуждающих нервов на уровне от нижней трети грудной части пищевода до привратника желудка.

Материал и методы. Выполнено анатомическое микропрепарирование нервов пищевода и желудка на 40 органокомплексах внутренних органов людей зрелого возраста, у которых при жизни и по данным патологоанатомического исследования не было заболеваний пищеварительной системы. У выделенных нервов штангенциркулем, с точностью 0,1 мм произвели измерение длины и толщины. Весь анатомический материал получен в соответствии с законодательством Туркменистана.

Результаты и обсуждение. На поверхностях дистального отдела грудной части пищевода (5 см над диафрагмой) в 37 препаратах из 40 мы обнаружили 103 ветви, переходящие от ствола переднего блуждающего нерва на задний, как на поверхности органа, так и интрамурально. Из них 81 ветвь находилась на левой полуокружности стенки пищевода, направляясь справа налево. Остальные 22 ветви пересекали правую полуокружность слева направо. При этом установлено, что ветви, переходящие от переднего блуждающего нерва на задний, значительно толще ветвей заднего блуждающего нерва. Ветви, расположенные на стенке пищевода собираются у диафрагмы и образуют стволы, проходящие впереди и позади пищевода через диафрагму. Но во всех случаях не образуются только два ствола. Как правило, образованные над диафрагмой стволы в пищеводном отверстии диафрагмы распадаются на несколько.

Только в 49% случаев передний (левый) блуждающий нерв проходил в брюшную полость в виде одного ствола. На 36% препаратов обнаружены 2 ствола, на 10% – 3 ствола, на 3% – 4 ствола, на 2% – 5 стволов переднего (левого) блуждающего нерва под пищеводным отверстием диафрагмы. Задний (правый) блуждающий нерв в 61% случаев проходил в брюшную полость в виде 1 ствола. На 27% препаратов обнаружены 2 ствола, на 5% – 3 ствола, на 4% – 4 ствола, на 3% – 5 стволов заднего (правого) блуждающего нерва под пищеводным отверстием диафрагмы.

Передний (левый) блуждающий нерв, располагался в виде 2-3 стволов на передней полуокружности брюшной части пищевода. В 34% случаев, было выявлено образование передней петли на уровне кардиальной части или на 1,5 см ниже, в малом сальнике на удалении 1 см до малой кривизны желудка. Если левый *n.vagus* имел единый ствол от него отходила толстая печеночная ветвь на уровне перехода пищевода в желудок (на 1,5-2 см ниже диафрагмы или на уровне кардиальной части желудка). Она достигала ворот печени, проходя между листками верхней части малого сальника. Печеночная ветвь отдавала 3-4 ветви к желудку. В воротах печени она делилась на ветви, идущие к печени и к двенадцатиперстной кишке.

Главным желудочным нервом левого (переднего) блуждающего нерва является нерв Латарже (рис. 1). Этот нерв является самым крупным среди нервов, отходящих от основного ствола (чаще он определяется в виде 1-го ствола и находится на 1-2 см от стенки желудка). Передний нерв Латарже проходит внутри малого сальника по малой кривизне желудка. Нерв проходит вместе с нисходящей частью левой желудочной артерии и по длине отдает ветви на переднюю стенку и антральную часть желудка. Ствол нерва входит на стенку желудка на 4-6 см выше пилорического отдела. В этом месте (начальная часть двенадцатиперстной кишки) в большей части наших препаратов образуются анастомозы между ветвями правого и левого блуждающих нервов. Мы обнаружили, что передний (левый) блуждающий нерв кроме своей длинной ветви, отдавал более 12 маленьких ветвей на кардиальную часть и дно желудка. Вместе с ветвями нерва проходили артериальные сосуды. На такие случаи хирурги должны обратить внимание при проведении операции (при полной ваготомии).

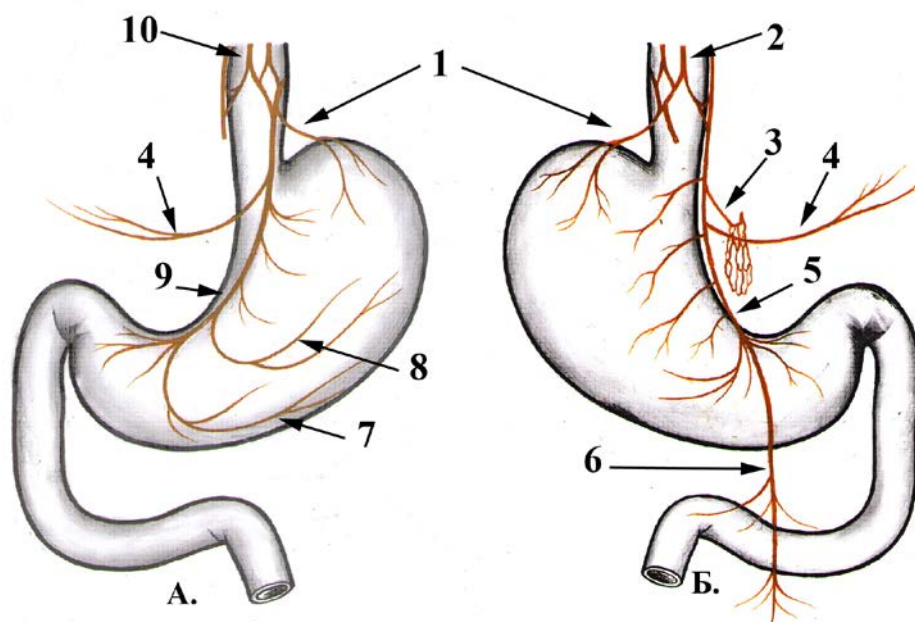


Рисунок. 1. Схема расположения ветвей блуждающих нервов на передней (А) и задней (Б) стенках желудка.

1- передний и задний криминальные нервы Грасси; 2- задний блуждающий ствол; 3- внутренние (чревные) ветви; 4- печеночные ветви; 5- задний нерв малой кривизны (Латарже); 6- тонкокишечные ветви; 7- Ротатины нерв; 8- возвратные ветви нерва Латарже; 9- передний нерв малой кривизны (Латарже); 10- передний блуждающий ствол.

От заднего (правого) блуждающего нерва отходит обычно внутренняя ветвь, которая рядом с левой желудочной артерией подходит к чревному сплетению. В наших препаратах выявлено, что задний (правый) блуждающий нерв во всех случаях отдавал прямые ветви на поджелудочную железу. Главная желудочная ветвь заднего (правого) блуждающего нерва, задний нерв Латарже, проходит по правому краю дистальной части пищевода. Проходя между листками малого сальника, он по своему ходу отдает ветви на заднюю стенку желудка. На наших препаратах сам длинный ствол входил в стенку желудка на 5-7 см выше от пилорического отдела. Короткие желудочные ветви (4-5) на задней стенке желудка отходили к кардиальной части и к дну желудка. В результате изучения вариантов топографии ветвей блуждающего нерва в области нижней трети пищевода и желудка нами выявлены особенности ветвления нервов, без учета знания которых могут у хирурга, при выполнении методов стволовой и селективной ваготомии, могут возникнуть трудности. К этим вариантам мы относим:

- наличие многочисленных соединений (анастомозов) между стволами блуждающих нервов и их ветвями;

- различное (от 1 до 5) количество стволов левого и правого блуждающих нервов в пищеводном отверстии диафрагмы и под диафрагмой;
- интрамуральное прохождение ветвей блуждающих нервов со стенки пищевода в стенку желудка (их трудно выявить на поверхности органа).

Литература.

1. Опыт применения новой хирургической методики в лечении гастроэзофагеальной рефлюксной болезни / О. А.Баулина [и др.] // Вестн. новых мед. технологий. – 2014. – Т. 21, № 3. – С. 49–53.
2. Алгоритм диагностики и показания к хирургическому лечению больных с язвенной болезнью желудка / В. М. Дурлештер [и др.]. // Вестн. хирург. гастроэнтерологии. – 2013. – № 1. – С. 4–11.
3. Сулаева, О. Н. Структурная организация и физиологические эффекты блуждающего нерва в ЖКТ / О. Н. Сулаева // Світ медицини та біології. – 2015. – Т. 11, № 4-1 (53). – С. 164–170.
4. Способ оперативного лечения больных с осложненной язвенной болезнью желудка и двенадцатиперстной кишки : Патент РФ 2463969 / П.А.Ярцев, В.Д. Левитский, И.И. Кирсанов [и др.]. 2012.
5. Чечулин, Е.С Подходы к лечению язвенной болезни желудка и двенадцатиперстной кишки в историческом аспекте / Е.С. Чечулин. // Международный научно-исследовательский журнал.– 2020.– № 1 (91).– С. 83-86
6. Laparoscopic revision of gastrojejunostomy and vagotomy for intractable marginal ulcer after revised gastric bypass / E. Lo Menzo [et al.] // SurgObesRelat Dis. – 2011. – Vol. 7, № 5. – P. 656–658.

УДК 611.716.1

Возрастные особенности строения нижней челюсти

Баширова Д.Б., Рзаева А.М.

Азербайджанский медицинский университет, г. Баку, Азербайджан

Из костной системы самыми информативными по объему, самыми разнообразными по форме, для определения индивидуальных особенностей и групповых различий, являются кости черепа человека, и это вызывает большой интерес специалистов-морфологов, палеонтологов, судебных медиков и криминалистов к изучению черепа человека. В этой связи морфологические исследования нижней челюсти (НЧ) – единственной подвижной кости черепа, образующей нижний отдел лицевого скелета, являются очень важными для получения информации об индивидуальных особенностях человека и групповых различиях. В литературе немало сведений о строении НЧ [1-8], но любая дополнительная информация о НЧ может помочь разрешить какие-то палеонтологические проблемы, а также является важной в судебной медицине и криминалистике - в вопросах идентификации. Знание строения нижней челюсти имеет большое значение в работе стоматолога. Травмы нижней челюсти

приводят к нарушению многих функций - жевания, глотания, речи, внешнего облика человека, доводя его вплоть до психического расстройства, депрессии. Все это свидетельствует об актуальности исследований, посвященных изучению строения НЧ.

Целью исследования являются: проведение морфометрических измерений НЧ и определение точных информативных признаков; только по признаку НЧ определение к какой форме лицевого скелета она относится; изучение динамики возрастной изменчивости строения НЧ.

Материал и методы исследования. Мы проводили измерения на 22 паспортизированных препаратах НЧ-плодов последних месяцев развития, новорожденных, детей и взрослых, отобранные из коллекции костного музея кафедры анатомии человека и медицинской терминологии АМУ. Методом остеометрии (краниометрии) определены все размеры НЧ, с использованием штангенциркуля, гонометра и линейки.

Результаты исследования и их обсуждение. У плодов и новорожденных НЧ состоит из двух половин, которые срастаются к году жизни ребенка. У детей ветви НЧ и альвеолы слабо развиты, подбородочное отверстие расположено ближе к основанию кости, а у взрослых посередине. У пожилых, в связи с атрофией альвеол, челюсть становится низкой и подбородочное отверстие расположено ближе к верхнему краю тела НЧ. У широколицых форма этого отверстия узкая плоская, у среднелицых - овальная, у узколицых - круглая. Размеры угла между телом НЧ и ее ветвями индивидуальны. Угол, образованный между верхним краем тела НЧ и передним краем ветви НЧ, всегда прямой, но угол между основанием НЧ и задним краем ветви у взрослых около 110-130°, у новорожденных и детей он достигает до 150°. На размеры этого угла оказывает влияние жевательный аппарат. У пожилых беззубых людей, в связи с ослаблением жевательного аппарата, угол этот несколько больше, чем у молодых. Специалисты должны учитывать некоторые характерные признаки строения НЧ у широколицых и длиннолицых людей. У широколицых тело НЧ во всю свою длину более прямое, в подбородочном выступе, который характеризует современного человека, и в боковых зонах изменения менее заметны, чем у длиннолицых. Изменения размеров ширины суставного отростка больше зависят не от развития альвеол и зубов, а от развития основания черепа. Форма и положение головки зависит от формы лица и от жевательного аппарата.

Заключение:

1. Параметры углов НЧ имеют важную роль для уточнения формы лица.
2. Только по признакам НЧ можно определить форму лица - овальная, круглая, прямоугольная, треугольная (острая).

3. О динамике возрастных изменений можно судить по размерам углов НЧ, по межмышцелковой дистанции и альвеолярному углу.

4. У широколицых внешние признаки нижней части лица более постоянны, чем у длиннолицых.

Результаты исследования могут быть использованы антропологами, в судебной медицине, криминалистами, в челюстно-лицевой хирургии, анестезиологами, педагогами и студентами, изучающими раздел остеологии.

Литература.

1. Гаджиев, Г. А. Хирургическая анатомия нервов жевательного аппарата / Г. А. Гаджиев, В. Б. Шадлинский, В. В. Бабин. – Баку, 1991. – 128 с.
2. Гладилин, А. Ю. Морфология нижней челюсти человека / А. Ю. Гладилин. – Саратов, 2012. – 200 с.
3. Журавлева, Н. В. Эмбриогенез нижней челюсти и вариантная анатомия ее каналов : автореф. дис. ... канд. мед. наук / Н. В. Журавлева. – Минск, 2019. – 22с.
4. Анатомия переднего отдела нижней челюсти у взрослого человека / А. К. Иорданишвили [и др.] // Кубан. науч. мед. вестн. – 2017. – № 4 (3). – С. 44–50.
5. Кузнецова, А. Ю. Индивидуальные различия внешнего строения нижней челюсти человека / А. Ю. Кузнецова // Арх. анатомии. – 1970. – № 3. – С. 41–45.
6. Анатомическая изменчивость параметров тела нижней челюсти / Т. Ю. Рябова [и др.] // Бюл. мед. интернет-конф. – 2015. – Т. 5, № 2. – Режим доступа: <https://cyberleninka.ru/article/n/anatomicheskaya-izmenchivost-parametrov-tela-nizhney-chelyusti>. – дата доступа: 25.02.2020.
7. Цай, Г. Е. Топографо-анатомические закономерности морфологического строения нижней челюсти / Г. Е. Цай, П. А. Лаврентьев, А. А. Лаврентьев // Оренбург. мед. вестн. – 2013. – Т. 1, № 4. – С. 33–37.

УДК 611.819:616-073.756.8

Рентгенометрические характеристики субарахноидального пространства в зависимости от возраста и пола (по данным магнитно-резонансной томографии)

Жданович В.Н., Введенский Д.В., Короедов П.Н.

УО «Гомельский государственный медицинский университет», г. Гомель, Беларусь

Паутинная оболочка окружает мозг и покрыта эндотелием. Она соединена с твёрдой и мягкой оболочками над- и подпаутинными соединительнотканными перепонками. Её внешняя поверхность не сращена с твёрдой оболочкой, однако в некоторых местах от неё отходят так называемые грануляции, которые проникают вглубь последней и вместе с ней - на внутреннюю поверхность черепных костей или в пазухи, что обеспечивает резорбцию жидкости в венозную систему. Пространство между паутинной и мягкой оболочками называется субарахноидальным. Внутренняя поверхность паутинной оболочки соединена с мягкой тонкими перепонками. В местах, где такие сращения отсутствуют, образуются

расширения – так называемые цистерны. Среда, где циркулирует ликвор, состоит из желудочковой системы и субарахноидального пространства головного и спинного мозга.

Беспричинно расширение субарахноидального пространства – неравномерное или равномерное – произойти не может. Нарушение циркуляции спинномозговой жидкости всегда вызывается патологическими процессами воспалительного или травматического характера, которые негативно сказываются на общем состоянии, заставляют спазмироваться желудочки головного мозга, приводят к расширению межполушарной щели. Это может быть черепно-мозговая травма, опухоль мозга, инсульт, инфекционное заболевание мозга (например, менингоэнцефалит), повышается внутричерепное давление. Все эти травмирующие факторы запускают процесс атрофии, количество серого и белого вещества уменьшается, что и приводит к расширению субарахноидального пространства.

Степени расширения

Проявление симптомов нарушения зависит от выраженности расширения. Выделяют три степени тяжести заболевания:

легкую – размер щели 1-2 мм;

среднюю – до 4 мм;

тяжелую – свыше 4 мм.

Обычно расширение субарахноидального пространства выявляют на второй или третьей стадии. Первая степень, как правило, проходит бессимптомно.

Диагностика расширения субарахноидального пространства легко определяется с помощью инструментальных обследований, последовательность которых определяется основным заболеванием. Эхоэнцефалография проводится чаще у детей и даёт возможность увидеть смещение головного мозга относительно костей черепа под давлением ликвора. КТ и магнитно-резонансная томография в большинстве случаев используются для взрослых. Новейшие методы позволяют установить послойную структуру мозга и характер опухолевого роста, а в сочетании с результатами люмбальной пункции определить тактику лечения воспалительных заболеваний.

Цель. Провести анализ изменений ширины субарахноидального пространства у мужчин и женщин в возрасте от 20 до 70 лет в норме (по данным МРТ)

Материалы и методы. Для исследования использовались 43 томограммы, из которых 21 томограмма мужчин и 22 томограммы женщин. Данные были получены в результате исследования пациентов магнитно-резонансным томографом MSGNETOMAvanto-I. Измерялась ширина субарахноидального пространства в области больших пирамид (по верх-

нему краю боковых желудочков) и ширина субарахноидального пространства задней черепной ямки от пирамиды до мозжечка. Измерения проводились с помощью программы “HOROSv3.3.5”. Расчёты были сделаны в программе Excel.

Результаты исследования и их обсуждения. В результате проведённых исследований у взрослых между возрастными категориями от 20 до 70 лет и в зависимости от принадлежности к полу получены следующие результаты, которые приведены в таблицах.

Таблица 1. Значение ширины субарахноидального пространства больших пирамид, ширина субарахноидального пространства ЗЧЯ у женщин.

Возраст	Ширина субарахноидального пространства больших пирамид, мм	Ширина субарахноидального пространства ЗЧЯ, мм
20-30	3	4
30-40	4	4
40-50	3	6
50-60	4	5
60-70	4	5

Проведя анализ данных таблицы №1 произвели расчет значения коэффициента корреляции по формулам, отразив значения во вспомогательной таблице.

$$r_{xy} = \frac{n \sum xy - \sum x \sum y}{\sqrt{\left(n \sum x^2 - (\sum x)^2 \right) \left(n \sum y^2 - (\sum y)^2 \right)}}$$

$$r = \frac{\sum xy - \frac{\sum x \sum y}{n}}{\sqrt{\left(\sum x^2 - \frac{(\sum x)^2}{n} \right) \left(\sum y^2 - \frac{(\sum y)^2}{n} \right)}}$$

Вспомогательная таблица

№ п/п	<i>x</i>	<i>y</i>	<i>xy</i>	<i>x²</i>	<i>y²</i>
1	3	4	12	9	16
2	4	4	16	16	16
3	3	6	18	9	36
4	4	5	20	16	25
5	4	5	20	16	25
Итого	18	24	86	66	118

$$r = (86 - 18 * (24/10)) / (\sqrt{((66 - 18 * 18/10) * (118 - 24 * 24/10))}) = 0.9501$$

Полученное значение коэффициента корреляции говорит о наличии прямой связи между X и Y. Величина коэффициента корреляции показывает, что связь между X и Y очень тесная.

Это позволяет сделать вывод, что с возрастом у женщин ширина субарахноидального пространства больших пирамид (по верхнему краю боковых желудочков) и ширина субарахноидального пространства ЗЧЯ увеличивается.

Таблица 2. Значение ширины субарахноидального пространства больших пирамид, ширина субарахноидального пространства ЗЧЯ у мужчин.

Возраст	Ширина субарахноидального пространства больших пирамид, мм	Ширина субарахноидального пространства ЗЧЯ, мм
20-30	4	4
30-40	4	6
40-50	4	5
50-60	3	4
60-70	5	5

Проведя анализ данных таблицы № 2 произвели расчет значения коэффициента корреляции по формулам, отразив значения во вспомогательной таблице.

Вспомогательная таблица

№ п/п	x	y	xy	x^2	y^2
1	4	4	16	16	16
2	4	6	24	16	36
3	4	5	20	16	25
4	3	4	12	9	16
5	4	5	25	25	25
Итого	20	24	97	82	118

$$r = (97 - 20 \cdot (24/10)) / (\sqrt{((82 - 20 \cdot 20/10) \cdot (118 - 24 \cdot 24/10))}) = 0.9729$$

Полученное значение коэффициента корреляции говорит о наличии прямой связи между X и Y. Величина коэффициента корреляции показывает, что связь между X и Y очень тесная.

Это позволяет сделать вывод, что с возрастом у мужчин ширина субарахноидального пространства пирамид височной кости и ширина субарахноидального пространства ЗЧЯ увеличивается.

У женщин в возрасте от 60 до 70 лет ширина субарахноидального пространства в измеряемых анатомических областях составляет 4-5 мм, тогда как аналогичные показатели у мужчин стабильно 5 мм. При этом измеряемые рентгенометрические параметры подпаутинного пространства у мужчин в разных возрастных группах более вариабельны в возрасте 30-40 лет; у женщин в возрасте 40-50 лет.

Очевидно, что различия в ширине субарахноидального пространства как у женщин, так и у мужчин в разные возрастные периоды свиде-

тельствуют об индивидуальных особенностях и могут быть интерпретированы вариантами анатомической нормы.

В тоже время нельзя исключать влияние факторов изменения диаметра субарахноидальных пространств, расположенных вне цистерн подпаутинного пространства (глубоких резервуаров для спинномозговой жидкости) на ликворопроводящую систему в целом.

Таким образом, в результате проведенных исследований установлено что:

Ширина субарахноидального пространства у женщин в области больших пирамид височной кости на 1 мм меньше ширины субарахноидального пространства ЗЧЯ в возрасте 20-30, 50-60, 60-70 лет и на 3 мм в возрасте 40-50 лет.

Ширина субарахноидального пространства у мужчин в области пирамид височной кости и ЗЧЯ не отличаются в возрасте 20-30 лет и 60-70 лет, тогда как в других изучаемых возрастных группах различия составляют 1-2 мм.

Полученные значения коэффициентов корреляции указывают на то, что с возрастом ширина субарахноидального пространства в изучаемых областях у женщин и мужчин увеличиваются.

Литература.

1. Анатомия человека : учебник : в 2 т. Т. 2 / М. Р. Сапин [и др.] ; под ред. М. Р. Сапина. – Москва : ГЭОТАР-Медиа, 2018. – 464 с.
2. Признаки расширения субарахноидального пространства головного мозга и лечебные действия [Электронный ресурс] // Упражнения : [сайт]. – 2020. – Режим доступа: <https://upraznenia.ru/subarachnoidalnoe-prostranstvo-rasshireno-chto-eto-znachit.html>. – Дата доступа: 25.02.2020.
3. МР-анатомия головного мозга [Электронный ресурс] // 24Radiology.ru : [сайт]. – 2020. – Режим доступа: <http://24radiology.ru/anatomiya/mr-anatomiya-golovnogo-mozga/#content>. – Дата доступа: 25.02.2020.

УДК 611.711.1

Возрастные и гендерные особенности отверстий поперечных отростков шейных позвонков

Заварзин А.А.^{1,2}, Степанов Е.В.², Насонова Н.А.¹

¹ФГБОУ ВО «Воронежский государственный медицинский университет им. Н.Н. Бурденко» Минздрава России, ²БУЗ ВО «Воронежская городская клиническая больница скорой медицинской помощи №1», г. Воронеж, Россия

Дегенеративно-дистрофические поражения шейного отдела позвоночника являются распространенным заболеванием с ранней манифестацией клинических симптомов. Нередко в клинической практике заболевания шейного отдела позвоночника рассматривают как первопричину различных болезненных состояний, таких как головокружение, нарушения координации и многих других, в конечном счете формирующих

симптомокомплекс недостаточности кровообращения в вертебробазилярной области [2].

Одним из источников кровоснабжения центральной нервной системы являются позвоночные артерии, расположенные на значительном своем протяжении в отверстиях поперечных отростков шейных позвонков [3]. При исследовании 58 пациентов, которым было выполнена компьютерная томография области шеи, нами был измерен максимальный диаметр отверстий поперечных отростков шейных позвонков. Исследование проводилось в стандартной укладке на 64-срезовом томографе Optima CT 660. Группа была разделена по гендерному и возрастному принципам согласно классификации ВОЗ.

В целом отверстия отростков имели овальную или округлую формы с четкими контурами, остеофиты отсутствовали, их размер изменялся с С₇ по С₃ в пределах 10%, на уровне С₂ уменьшался в среднем на 15-20%, что и являлось наиболее узкой зоной прохождения позвоночной артерии.

В исследуемую группу были включены 10 человек в возрасте 15-18 лет, которые имели средний размер отверстия 7,3 мм; среди них были исследованы показатели у 4 девушек с размером отверстий в поперечных отростках шейных позвонков равных 6,6 мм, а также 6 юношей со средним показателем 7,8 мм. Ассиметричность изучаемого объекта наблюдалась в 10% случаев.

У 18 человек (19-44 года) средний размер отверстия был равен 7,5 мм, среди них 8 женщин с показателем 6,7 мм, 10 мужчин - 8,1 мм. В этой возрастной группе ассиметричность наблюдалась в 11,1% случаев. У 17 человек в возрасте от 45 до 74 лет средний размер отверстия составил 7,2 мм. Среди них было 8 женщин (6,5 мм) и 9 мужчин (7,9 мм), ассиметричность наблюдалась в 11,7% случаев. Группа старше 75 лет включала 13 человек, средний размер отверстия данной возрастной категории составил 7,0 мм, у 6 женщин наблюдалось среднее значение диаметра канала 6,4 мм, у 7 мужчин среднее значение было в пределах 7,5 мм.

Таким образом, по результатам исследования максимальный размер поперечных отверстий шейных позвонков в различных возрастных группах варьирует в пределах 7,2%, без выраженных трансформаций с возрастом и в статическом положении не оказывает достоверного влияния на просвет позвоночной артерии. Данное исследование имеет важное научно-практическое значение и является, несомненно, важным для многих врачебных специальностей [1].

Литература.

1. Сравнительная характеристика морфометрических параметров брюшной аорты и ее непарных ветвей у мужчин с различным типом телосложения / П. М. Быков [и др.] // Журн. анатомии и гистопатологии. – 2019. – Т. 8, № 2. – С. 15–21. doi: 10.18499/2225-7357-2019-8-2-15-21

2. Структурные возрастные преобразования нейронных группировок коры большого мозга и мозжечка у детей / Т. А. Цехмистренко [и др.] // Журн. анатомии и гистопатологии. – 2019. – Т. 8, № 4. – С. 42–48. doi: 10.18499/2225-7357-2019-8-4-42-48
3. Кварацхелия, А. Г. Редкий случай множественных аномалий / А. Г. Кварацхелия, Д. А. Соколов // Журн. анатомии и гистопатологии. – 2018. – Т. 7, № 1. – Т. 53–61. doi: 10.18499/2225-7357-2018-7-1-53-61

УДК 611.127+611.131+611.132]:576.31-055.1

Морфометрические особенности строения клапанов сердца, аорты и легочного ствола у практически здоровых мужчин в зрелом и пожилом возрасте

Иванов В.А.

ФГБОУ ВО «Первый Санкт-Петербургский государственный медицинский университет им. академика И.П. Павлова» Минздрава России, г. Санкт-Петербург, Россия

Заболевания сердца и сосудов по частоте встречаемости и смертности занимают одно из первых мест среди соматических болезней. Несмотря на значимость проблемы и разносторонние усилия медицины, направленные на ее устранение, число вновь выявленных заболеваний и смертности от них, не только не уменьшается, но и по некоторым показателям неуклонно растет. Чаще заболеваниями сердца страдают мужчины, чем женщины. Анализ доступной отечественной и зарубежной литературы, показал что работ, посвященных морфологии сердца имеется предостаточное количество (А. Н. Максименков, 1957; Н. И. Елкин, 1971; О. А. Гавашели, 1962; С. С. Михайлов, 1987; К. И. Кульчицкий и соавт., 1990; В. В. Соколов, 1997; А. А. Лопанов 2001; Старчик Д.А., 2016; F. Massani, 1986; D. Panin et al., 2002; и др.). Однако все работы носят разносторонний и противоречивый характер, и не имеют единого мнения в вопросах строения сердца. Быстрое развитие современной кардиологии и кардиохирургии, сопровождающееся новыми предложениями в области диагностики и лечения заболеваний сердца, выдвигает морфологам новые требования по анатомическому обоснованию появляющихся методов и приемов вмешательств на сердце, особенно его клапанного аппарата. В связи с этим, нами была сформулирована цель данной работы: изучить основные морфологические и морфометрические параметры клапанов сердца и крупных сосудов (аорта и легочной ствол), мужчин зрелого возраста, без заболеваний сердечно-сосудистой системы.

Материалом для исследования послужили сердца 221 мужчины, умерших от причин, не связанных с заболеваниями сердца, в возрасте от 22 до 74 лет. Весь материал был разделен на три возрастные группы: 1) зрелый возраст 1-й период – 85 сердец (45% исследованных), 2) зрелый возраст 2-й период – 72 сердца (30% исследованных), 3) пожилой воз-

раст – 64 сердца (25% исследованных). При отборе материала для данной группы использовались следующие критерии нормы: 1) насильственный характер смерти (механическая асфиксия, черепно-мозговая травма, несовместимая с жизнью); 2) масса сердца не более 450 г; 3) отсутствие в анамнезе наличия хронического заболевания сердца; 4) отсутствие на вскрытии рубцов в миокарде и следов нарушения кровоснабжения сердца. В каждом конкретном случае, в стандартных условиях, были произведены следующие измерения: длина окружности двух- и трехстворчатых клапанов сердца, длина окружности аорты и легочного ствола, длина и высота передней и задней створки митрального клапана, длина и высота передней, задней и перегородочной створок трехстворчатого клапана, а также длина и высота правой, левой и передней полулунных заслонок клапана легочного ствола, правой, левой и задней полулунных заслонок клапана аорты. Статистическую обработку полученных результатов проводили с использованием методов параметрической и непараметрической статистики. Методы описательной (дескриптивной) статистики включали в себя оценку среднего арифметического (M), средней ошибки среднего значения (m) – для признаков, имеющих непрерывное распределение; а также частоты встречаемости признаков с дискретными значениями. Для оценки межгрупповых различий значений признаков, имеющих непрерывное распределение, применяли t -критерий Стьюдента, ранговый U -критерий Вилкоксона–Манна–Уитни, а при сравнении частотных величин – χ^2 -критерий Пирсона и точный метод Фишера (ТМФ). Статистическая обработка материала выполнялась на ЭВМ с использованием стандартного пакета программ прикладного статистического анализа (Statistica for Windows v. 6.0). Критический уровень достоверности нулевой статистической гипотезы (об отсутствии значимых различий или факторных влияний) принимали равным 0,05.

Результаты исследования и их обсуждение. В результате проведенного исследования было установлено, что средние значения, измеряемых величин, во всех возрастных группах были следующие: длина окружности митрального клапана $8,43 \pm 0,13$ см, длина окружности трехстворчатого клапана – $10,13 \pm 0,11$ см, длина окружности аорты – $6,99 \pm 0,04$ см, длина окружности легочного ствола – $7,01 \pm 0,04$ см. При изучении размеров длины и высоты створок атриовентрикулярных клапанов сердца было установлено, что длина задней створки митрального клапана в среднем на 1,5 см больше передней, а высота передней створки этого же клапана превалирует над высотой задней створки на 1,0 см. Длина задней створки трехстворчатого клапана была больше длины передней створки на 0,2 см и на 1,0 см больше перегородочной створки. Высота передней створки трехстворчатого клапана больше задней и перегородочной створок в среднем на 0,5 см. Длина задней полулунной за-

слонки клапана аорты незначительно превышала длину правой и левой полулунных заслонок, а высота левой полулунной заслонки была больше правой и задней в среднем на 0,2 см. Длина и высота правой полулунной заслонки клапана легочного ствола превалировала над длиной и высотой передней и левой полулунных заслонок, которые были одинаковых размеров, и составляли в среднем соответственно $4,84 \pm 0,08$ см, $p < 0,001$ и $3,76 \pm 0,08$ см, $p < 0,01$. В результате исследования нами было установлено, что имеется дополнительная створка у двухстворчатого и трехстворчатого клапанов. Чаще всего она наблюдалась в передней створке. В 29 случаях из 221 было установлено наличие дополнительной створки митрального клапана и в 19 случаях – трехстворчатого. Связи наличия дополнительной створки с возрастом и полом установлено не было. Вероятнее всего, наличие дополнительной створки клапанов является индивидуальной особенностью строения сердца. Также нами был проведен корреляционный анализ измерений структур сердца в исследуемых возрастных группах. Полученные результаты представлены в таблице 1.

В результате проведенного исследования было установлено, что с возрастом достоверно увеличиваются показатели окружности клапанов аорты и легочного ствола, что приводит к увеличению показателей длины и высоты данных клапанов.

Таблица 1. Корреляционные связи между структурами клапанного аппарата сердца и крупных сосудов (аорта, легочной ствол) с возрастом у мужчин без заболеваний сердечно-сосудистой системы (n=221)

Показатели	r	p
Возраст – длина окружности аорты	0,28	<0,001
Возраст – длина окружности легочного ствола	0,21	=0,004
Возраст – высота задней створки митрального клапана	0,18	=0,015
Возраст – длина задней створки трехстворчатого клапана	-0,15	=0,035
Возраст – высота передней створки трехстворчатого клапана	0,22	=0,003
Возраст – высота задней створки трехстворчатого клапана	0,28	<0,001
Возраст – высота перегородочной створки трехстворчатого клапана	0,24	<0,001
Возраст – длина правой заслонки клапана аорты	0,26	<0,001
Возраст – длина левой заслонки клапана аорты	0,15	=0,039
Возраст – длина задней заслонки клапана аорты	0,29	<0,001
Возраст – высота правой заслонки клапана аорты	0,29	<0,001
Возраст – высота левой заслонки клапана аорты	0,31	<0,001
Возраст – высота задней заслонки клапана аорты	0,21	=0,004
Возраст – длина левой заслонки клапана легочного ствола	0,21	=0,003
Возраст – длина правой заслонки клапана легочного ствола	0,21	=0,003
Возраст – высота правой заслонки клапана легочного ствола	0,25	<0,001
Возраст – высота левой заслонки клапана легочного ствола	0,29	<0,001
Возраст – высота передней заслонки клапана легочного ствола	0,28	<0,001

Данные возрастные изменения, скорее всего, связаны с рабочей гипертрофией миокарда. Увеличение с возрастом отдельных структур двух- и трехстворчатых клапанов сердца, по нашему мнению, носит индивидуальный характер, и вероятнее всего связано с изменением внутрисердечных структур. Полученные нами данные представляют, по нашему мнению, не только теоретический, но и практический интерес.

Литература.

1. Елкин, Н. И. К хирургической анатомии стенки желудочков сердца человека / Н. И. Елкин // Арх. анатомии. – 1971. – № 9. – С. 49–56.
2. Михайлов, С. С. Клиническая анатомия сердца / С. С. Михайлов. – М. : Медицина, 1987. – 288 с.
3. Соколов, В. В. Сосуды сердца / В. В. Соколов. – Ростов н/Д., 1997. – 92 с.
4. Старчик, Д. А. Конституционально-анатомические особенности сердца человека / Д. А. Старчик // Морфол. ведомости. – 2016. – Т. 24, № 1. – С. 120–124.
5. Masani, F. Node-like cells in the myocardial layer of the pulmonary vein of rats: an ultrastructural study / F. Masani // J. Anat. – 1986. – Vol. 145. – P. 133–142.

УДК 617.587:343.982.3

Взаимосвязь типов папиллярных узоров пальцев ног с учетом и без учета половой принадлежности

Капустин Е.В.

Филиал № 1 ФГКУ «111 Главный государственный центр судебно-медицинских и криминалистических экспертиз» МО РФ, г. Санкт-Петербург, Росси

В результате техногенных катастроф и террористических актов нередко происходит гибель большого количество людей с разделением тел на части (вплоть до фрагментации), что требует не только идентификации жертв, но и установления принадлежности частей и фрагментов тел одному лицу. Одно из направлений научного решения проблемы – поиск трасологических маркерных признаков систем, доступных судебно-медицинским экспертам непосредственно на месте происшествия (в отличие от молекулярно-генетических, серологический и некоторых других высокоточных методов, которые технологически значительно более сложны и не пригодны для таких условий работы экспертов).

По данным [1-6], дерматоглифические признаки различных гомологичных участков тела, особенно если они располагаются билатерально симметрично, обладают сильной взаимосвязью (сходством). На сегодняшний день большинство исследований выполнено по отношению к дерматоглифическим признакам пальцев рук и ладоней [2, 6]. С учетом частой сохранности у погибших гребешковой кожи пальцев ног и подошв, требуется продолжить исследования в отношении этих не менее информативных, но еще мало изученных областей, что и составило цель

настоящего исследования. Поскольку дерматоглифическим признакам свойственен половой и возрастной полиморфизм [2, 3], исследование выполнено с учетом общих признаков обследованных лиц.

Материал и методы исследований. Материал: отпечатки пальцев ног 163 мужчин и женщин европеоидной расы различных возрастных групп. Отпечатки получали с помощью черной типографской краски на белой бумаге. Распознавали типы папиллярных узоров: дуговые, петлевые, тиббиальные и фибулярные, переходные, завитковые. В зависимости от сложности узоров присваивался условный балл (соответственно, от 1 до 5). Применяли корреляционный анализ.

Результаты и их обсуждение. Установлено, что у мужчин линейная корреляционная взаимосвязь между степенью сложности типа папиллярного узора на билатерально расположенных пальцах ног сильная. В среднем – 0,72. Значения коэффициентов корреляции от 1-го до 5-го пальцев равны соответственно 0,76; 0,80; 0,70; 0,74; 0,55 ($p < 0,05$). Корреляции типов папиллярного узора на соседних пальцах ног, как правило, средней силы. Значения коэффициентов корреляции представлены в таблице. Исключение составляют пары IV-V пальцев – для них взаимосвязь практически отсутствует.

Таблица. Значения коэффициентов корреляции типов папиллярных узоров соседних пальцев одной ноги

Пол	мужской				женский				без учета пола			
Пальцы	II	III	IV	V	II	III	IV	V	II	III	IV	V
I	0,30	0,17	0,33	0,31	0,31	0,18	0,29	0,16	0,31	0,17	0,31	0,24
II		0,46	0,56	0,32		0,49	0,28	0,27		0,47	0,42	0,30
III			0,37	0,03			0,32	0,02			0,35	0,03
IV				0,32				0,27				0,30
В среднем	0,32				0,26				0,29			

У женщин линейная корреляционная взаимосвязь между степенью сложности типа папиллярного узора на билатерально расположенных пальцах ног сильная. В среднем – 0,71. Значения коэффициентов корреляции от 1-го до 5-го пальцев равны соответственно 0,62; 0,70; 0,85; 0,68; 0,65 ($p < 0,05$), что меньше, чем у мужчин в тиббиальной группе пальцев, но больше, чем у мужчин, в средней и ульнарной группе пальцев. Корреляции типов папиллярного узора на соседних пальцах ног, как правило, средней или слабой силы (см. табл.). Исключение составляют пары IV-V пальцев – для них взаимосвязь практически отсутствует.

Без учета половой принадлежности линейная корреляционная взаимосвязь между степенью сложности типа папиллярного узора на билатерально расположенных пальцах ног также сильная. Значения коэффициентов корреляции от 1-го до 5-го пальцев равны соответственно 0,69; 0,76; 0,76; 0,72; 0,60 ($p < 0,05$). В среднем – 0,71.

Выводы. Типы папиллярных узоров билатерально симметричных пальцев ног имеют сильную взаимосвязь. Типы папиллярных узоров соседних пальцев ног в большинстве своем имеют среднюю силу взаимосвязи; при этом исключение составляют типы узоров IV и V пальцев – между ними корреляционная взаимосвязь отсутствует. Закономерность качественно не отличается ни у мужчин, ни у женщин. Количественно – у мужчин взаимосвязь типов узоров выражена несколько сильнее, что является положительным моментом, если учесть, что решение вопроса о принадлежности частей тела одному погибшему нередко требуется по отношению к молодым мужчинам (военнослужащим, погибшим при исполнении своего воинского долга в локальных вооруженных конфликтах) [1, 5]. Полученные результаты могут представлять интерес и для криминалистов, исследующих следы человека, оставленные на месте происшествия [3, 4, 6].

Литература.

1. Акопов, В.И. Организационные и научные вопросы медико-криминалистической идентификации личности неопознанного трупа с помощью дерматоглифики пальцев рук и ног / В.И. Акопов [и др.]. // Проблемы экспертизы в медицине. – 2001. – Т. 1. – № 2. – С. 8-12.
2. Божченко, А.П. Диагностика возраста человека по папиллярному рисунку пальцев рук / А.П. Божченко // Эксперт-криминалист. – 2009. – № 3. – С. 27-32.
3. Божченко, А.П. Проблемы и перспективы дактилоскопии и дерматоглифики в криминалистической и судебно-медицинской экспертной практике / А.П. Божченко // Судебная экспертиза. – 2007. – № 2 (10). – С. 29-36.
4. Божченко, А.П. Решение экспертного вопроса о принадлежности частей тела, содержащих гребешковую кожу, одному человеку на основе дерматоглифического анализа / А.П. Божченко [и др.]. // Эксперт-криминалист. – 2008. – № 4. – С. 7-13.
5. Божченко, А.П. Возможности и перспективы дерматоглифик в медицине / А.П. Божченко [и др.]. // Военно-медицинский журнал. – 2008. – Т. 329. – № 12. – С. 19-24.
6. Никитин, И.М., Смирнова С.А., Божченко А.П., Толмачев И.А. Установление принадлежности следов нескольких пальцев одному человеку / И.М.Никитин [и др.]. // Судебная экспертиза. – 2008. – № 1 (13). – С. 64-70.

УДК 572-055.2(479.24)

Распределение по соматотипам девушек–азербайджанок 16-20 летнего возраста лептосомной конституции

Кесеменли А.К.

Азербайджанский медицинский университет, г. Баку, Азербайджан

Индивидуализированный подход к пациентам рассматривается как стратегия и тактика профилактики, диагностики, лечения и реабилитации конкретного человека, при учете персональных особенностей организма.

Базовой основой для такого подхода может являться метод конституционально - типологического анализа, позволяющий выявлять принадлежность индивидуумов в различным конституциональным типам (соматотипам)[1,6]. Анатомо-антропологическими и физиолого - клиническими исследованиями установлена и доказана неоднородность соматотипов в конституционально - анатомическом плане [3,5]. Известно и наличие конституциональной предрасположенности организмов к развитию той или иной нозологической формы, неодинаковой эффективности лечения и реабилитации у представителей разных соматотипов [2,4].

Целью исследования явилось распределение по соматотипам девушек лептосомной конституции (астенического и стенопластического соматотипов) в возрастном аспекте (16-20 лет).

Материал и методы исследования. Методами антропометрии и биоимпедансометрии были проанализированы 152 девушки – азербайджанки лептосомной конституции (из них 74 девушек 16-17 лет, 78 девушек –18-20 лет)

Результаты исследования и заключение. Мы проанализировали в возрастном аспекте абсолютное и относительное (процентное) количество представительниц астенического и стенопластического соматотипов (конституциональных типов), объединенных в группу лептосомной конституции.

В свою очередь в астеническом соматотипе определяются два варианта: астенический ширококостный и астенический узкокостный соматотипы, данные которых нашли свое отражение в таблице 1.

Таблица 1. Распределение по соматотипам девушек – азербайджанок лептосомной конституции в возрастном аспекте (абс.; в %).

Возраст	n	Соматотипы		
		Астенический ширококостный	Астенический узкокостный	Стенопластический
16-17 лет	74	7 (9,5%)	18 (24,3%)	49 (66,2%)
18-20 лет.	78	4 (5,2%)	14 (18,0%)	60 (76,8%)

Примечание: n- число наблюдений.

Среди девушек 16-17 лет по абсолютному и относительному (процентному) количеству преобладают носительницы стенопластического соматотипа (49 девушек; 66,2%). Меньше выявлено девушек астенического ширококостного – 7 (9,5 %) и астенического узкокостного– 18 (24,3%) соматотипов

В группе 18-20 лет при лептосомии минимально представлены девушки астенического соматотипа (ширококостный вариант - 4 наблюдения из 78 (5,2%); узкокостный вариант – 14 случаев (18,0%). Число де-

вушек стенопластического соматотипа существенно больше – 60 случаев из 78 обследованных женщин (76,8%).

Мы выявили тенденцию к уменьшению при переходе от 16-17 к 18-20 годам процентного числа носительниц астенического типа (ширококостный вариант – с 9,5% до 5,2%, а узкокостный вариант – с 24,3% до 18,0 %). В этом возрастном интервале наблюдается одновременное увеличение доли девушек стенопластического соматотипа (с 66,2 до 76,8%).

Литература.

1. Буравкова, Е. Н. Динамика изменений антропометрических показателей у детей Самарского региона в постнатальном периоде онтогенеза : автореф. дис. ... канд. мед. наук / Е. Н. Буравкова. – Оренбург, 2017. – 27 с.
2. Олимова, Л. И. Сравнительный анализ показателей эхокардиографии беременных в зависимости от индекса массы тела / Л. И. Олимова, М. Ф. Додхоева // Докл. Акад. наук Респ. Таджикистан. – 2011. – Т. 54, вып. 11. – С. 942–945.
3. Пузаткина, Е. А. Особенности конституции и состава тела девушек 17-18 лет по данным антропометрии и биоимпедансометрии / Е. А. Пузаткина, В. Г. Николаев // Вестн. антропологии. – 2011. – Вып. 20. – С. 105–112.
4. Reproducibility of static antropometric measurments of undergraduate dental students and dental stools / C. Pinelli [et al.] // Pesquisa Brasillieriaem Odontopediatria e Clinica Intergrada. – 2011. – Vol. 11, N 1. – P. 21–27.
5. Rotar, O. Health behavirs and atitudes in young and middle-aged saint-peterburgs citizens (Russia): a pilot stude / O. Rotar, E. Trifonova, L. Korostovtseva // Addiction Research and Theory. – 2012. – Vol. 58. – P. 2155–2162.
6. Relationships between body mass index, fat mass, muscle mass, and musculoskeletal pain in community residents / J. Yoo [et al.] // Art. Rheumatol. – 2014. – Vol. 66, N 12. – P. 3511–3520.

УДК 611.342:611.018.73

Морфометрическое исследование складок слизистой оболочки двенадцатиперстной кишки на статичных изображениях

Коваленко В.В., Шестерина Е.К., Жданович В.Н.

УО «Гомельский государственный медицинский университет», г. Гомель, Беларусь

Традиционно морфометрическое исследование анатомических образований производится с помощью обычных измерительных устройств (линейка, измерительная лента, штангенциркуль) [1-3]. Однако, такая методика больше применима к плотным материальным объектам, морфометрические параметры которых не изменяются при неизбежном механическом воздействии на них в ходе процесса измерения. Ткани любого органа или части тела характеризуются мягкостью и эластичностью, в силу чего обладают способностью к деформации сжатия в момент контакта с более плотным измерительным инструментом. Вследствие этого, определяемые размеры анатомических образований оказываются не-

сколько отличными от размеров истинных. Таким образом, точность результатов измерения искажается в силу возникающей погрешности.

Цель исследования – повысить достоверность морфометрического исследования анатомических структур с помощью компьютерных программ на примере складок слизистой оболочки двенадцатиперстной кишки.

Материал и методы исследования. В качестве материала для исследования использовались: двенадцатиперстная кишка взрослого человека, цифровая фотокамера с зеркальной матрицей Canon EOS 80D Kit, скальпель, кишечные ножницы, пластина из пенополиуретана, линейка, булавки, медицинский клей.

Результаты и их обсуждение. С целью снижения степени погрешности и объективизации результатов морфометрического исследования нами разработан способ определения размеров круговых складок двенадцатиперстной кишки (длины и ширины) на статичных изображениях. Сущность его изложена ниже.

До извлечения двенадцатиперстной кишки из комплекса окружающих органов, с целью стандартизации последующих измерений, устанавливаем границы между ее частями (верхней и нисходящей, нисходящей и горизонтальной). Для этого через точки максимального выпячивания латеральной полуокружности кишки в области верхнего и нижнего ее изгибов проводим условные линии, по которым с помощью остроконечных ножниц рассекаем кишечную стенку до половины диаметра ее окружности.

После извлечения двенадцатиперстной кишки (методика защищена рационализаторским предложением № 23/13 от 02.09.2013 г. БГМУ) ее наружная поверхность освобождается от фрагментов брюшины и жировой ткани вплоть до обнажения адвентициальной оболочки. Вскрытие двенадцатиперстной кишки производим по ее латеральной полуокружности (вдоль линии, являющейся продолжением малой кривизны желудка). После этого с помощью кишечных ножниц осуществляем полное поперечное рассечение кишечной стенки через нанесенные ранее насечки. В результате получаем 3 фрагмента двенадцатиперстной кишки, первый из которых соответствует верхней ее части, второй – нисходящей, а третий – горизонтальной и восходящей частям.

В дальнейшем производим серию продольных разрезов каждого фрагмента на всем протяжении с шагом в 5 мм. Полученные полосовидные кусочки каждой из частей двенадцатиперстной кишки фиксируем с помощью булавок и медицинского клея (БФ-6) на поверхности пластины из плотного пенополиуретана таким образом, чтобы край среза кишечной стенки находился на уровне края пластины. Во время фиксации необходимо по возможности минимизировать степень растяжения кишки.

После бережного расправления круговых складок слизистой оболочки производим фотографирование их профилей (поперечных сечений), соответствующих плоскости продольных срезов кишечной стенки, с применением масштабной линейки. В результате получаем серии статичных фотоизображений профилей (поперечных сечений) круговых складок слизистой оболочки каждой части двенадцатиперстной кишки.

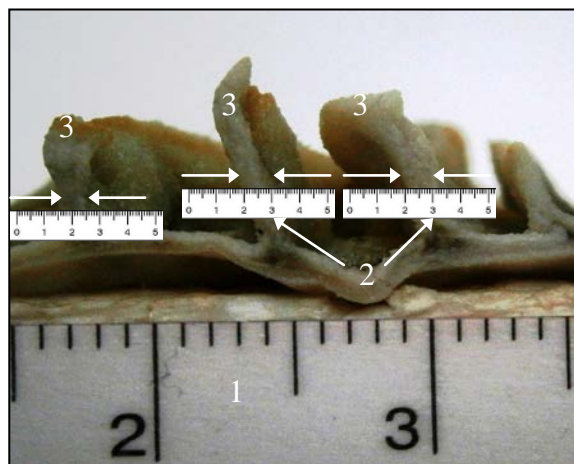


Рисунок 1 – Определение ширины круговых складок слизистой оболочки двенадцатиперстной кишки на статичном изображении

1 – виртуальная линейка; 2 – реальная линейка; 3 – круговые складки

В программе Microsoft Office Picture Manager 2007 производим кадирование и коррекцию полученных фотоснимков. В рамках указанной программы осуществляем цифровое увеличение каждого изображения таким образом, чтобы 1 мм виртуальной линейки на фотоснимке оказался равен 1 см линейки, используемой для последующего реального измерения (масштаб 1:10). Непосредственно на экране монитора, с учетом масштаба, измеряем длину и ширину профилей круговых складок на каждом изображении на протяжении всех серий фотоснимков (в качестве примера на рисунке 1 продемонстрировано определение ширины круговых складок).

Выводы. Описанный способ морфометрического исследования обладает следующими преимуществами:

1. Универсальность – способ применим для определения морфометрических параметров любых анатомических образований.
2. Точность – измерение может производиться с точностью до десятых долей миллиметра и исключает погрешность, возникающую в результате деформационных искажений.

Литература.

1. Автандилов, Г. Г. Медицинская морфометрия : руководство / Г. Г. Автандилов. – Москва : Медицина, 1990. – 384 с.
2. Беков, Д. Б. Индивидуальная анатомическая изменчивость органов, систем и формы тела человека / Д. Б. Беков. – Киев : Здоровья, 1988. – 224 с.

3. Слободян, О. М. Інтегроване морфометричне дослідження дванадцятипалої кишки у перинатальному періоді онтогенезу / О. М. Слободян // Клініч. анатомія та оператив. хірургія. – 2007. – Т. 6, № 4. – С. 47–49.

УДК 611.133.33]-01-007

Двусторонняя агенезия внутренней сонной артерии человека

²Котович А.В., ¹Калинина А.А., ¹Усович А.К., ²Давыдова Л.А.

¹УО «Витебский государственный ордена Дружбы народов медицинский университет», г. Витебск,

²УО «Белорусский государственный медицинский университет», г. Минск, Беларусь

Важную роль в формировании сосудистых нарушений, наряду с приобретенными факторами, играют врожденные аномалии, такие как патологическая извитость и петлистость сосудов мозга, а также врожденные аномалии, связанные с нарушением эмбриогенеза внутренней сонной артерии (ВСА). К ним можно отнести агенезию, аплазию и гипоплазию ВСА. Отсутствие ВСА редкая врожденная аномалия, которая встречается не более, чем у 0,01% населения. При агенезии ВСА у 25-43% пациентов могут развиваться внутричерепные аневризмы [1]. Изучив врожденные аномалии ВСА, Д.Лужа определяет агенезию как отсутствие ВСА и, следовательно, полное отсутствие сонного канала. При аплазии сохраняется часть сегментов ВСА, и отмечается недоразвитие сонного канала. При гипоплазии диаметр ВСА составляет менее 1,5 мм, сонный канал соответственно сужен. Истинная частота развития агенезии сонных артерий неясна, в большинстве случаев эта врожденная патология обнаруживается случайно с помощью ультразвуковой, магнитно-резонансной томографии (МРТ) или компьютерной томографии (КТ) [2].

Цель работы - изучить и проанализировать литературные данные, касающиеся эмбриогенеза ВСА, агенезии ВСА и отсутствия сонных каналов. Изучить и описать череп человека, в котором было выявлено отсутствие сонных каналов, а также черепов без данной патологии.

Материал и методы исследования. Материалом исследования послужили 104 черепа человека из коллекции кафедр анатомии человека ВГМУ и нормальной анатомии БГМУ. Измерены продольные и поперечные размеры апертур сонного канала, овального и остистого отверстий клиновидной кости. Используются морфометрический и статистический методы исследования.

Результаты исследования. При исследовании строения наружного и внутреннего основания 104 черепов выявлено следующее. Только в одном черепе взрослого человека мы обнаружили отсутствие левого и правого сонных каналов и, следовательно, их наружной и внутренней апертур. В этом же черепе овальное и остистое отверстия и слева, и справа значительно увеличены в размерах и вытянуты в передне-заднем

направлении. Продольный размер овального отверстия слева составляет 9 мм, поперечный размер 7 мм, справа – поперечный 6 мм, продольный размер 8 мм, что значительно превышает среднестатистические показатели в норме.

У остальных 103 черепов продольный размер наружной апертуры сонного канала составляет в среднем 7-8 мм, а поперечный 5-6 мм. Форма наружных апертур сонного канала разнообразна: 54% имели овальную форму, 30% округлую, 12% грушевидную. Форма остистых отверстий наиболее часто округлая (97%), значительно реже встречается овальная форма (3%).

Средний продольный диаметр овального отверстия слева и справа составляет 6-8 мм, а поперечный 4-5 мм. Средний продольный диаметр остистого отверстия слева и справа составляет 3 мм, а поперечный 4 мм.

В черепе № 1 слева и справа хорошо определяется борозда, идущая от овального отверстия к сонной борозде тела клиновидной кости и менее заметная, которая подходит к рваному отверстию. Слева борозды выражены лучше. По описанию Т. Лужа в эмбриональном периоде развития сосудов имеются варианты ветвей ВСА и НСА. Так, в шейном отделе от ВСА отходят: примитивная подъязычная, примитивная слуховая, примитивная тройничная артерии. Ветвью верхнечелюстной артерии (ветвь НСА), является средняя менингеальная артерия, которая входит в полость черепа через остистое отверстие. По своему ходу, средняя менингеальная артерия отдает следующие ветви: верхнюю барабанную артерию, каменистую ветвь, глазничную ветвь, анастомотическую и крыловидно-менингеальную ветви. От верхнечелюстной, а иногда от средней менингеальной артерии отходит добавочная менингеальная артерия, которая входит в полость черепа через овальное отверстие. Затем она направляется к кавернозному синусу, где, вероятно, анастомозирует с артериями Виллизиева круга [2].

ВСА развивается из 3-й жаберной дуги на 4-й неделе эмбрионального развития, а кости основания черепа начинают формироваться только на 5-й неделе. Вероятно, отсутствие сосуда как такового обуславливает отсутствие формирования поддерживающего его костного канала. И этот признак является одним из основополагающих в диагностике агенезии, аплазии или гипоплазии ВСА [1,4]. Развитие сосудистой системы головного мозга соответствует этапам созревания структур ЦНС. Каротидная и вертебральная системы в первые месяцы эмбрионального развития формируются отдельно, независимо друг от друга. Слияние двух систем и образование Виллизиева круга происходит на 3-м месяце внутриутробной жизни. Роль Виллизиева круга в обеспечении компенсаторного кровообращения несомненна, однако значительно большее значение имеют множественные анастомозы мелких разветвлений корковых и

глубоких ветвей передней, средней и задней мозговых артерий. Развитие широкой сети анастомозов начинается еще в эмбриональном периоде:

1- внечерепные коллатерали, которые являются связующим звеном между ВСА и НСА. Это анастомозы между лицевой, верхнечелюстной, поверхностной височной артериями и глазничной артерией. Анастомозы между НСА и ВСА обеспечивают также эмбриональные сосуды *a. primitive otica*, *a. primitive olfactoria* и другие.

2 - внечерепные-внутричерепные коллатерали – анастомозы находятся внутри черепа и образованы рудиментарными эмбриональными сосудами (внечерепными ветвями ВСА) с базилярной артерией (внутри черепа);

3 – внутричерепные коллатерали обеспечивают кровоснабжение мозга и образуют анастомозы между отдельными артериями мозга: артериальный круг основания мозга (Виллизиев круг); анастомозы на поверхности мозга между мозговыми артериями, ветвями позвоночной артерии и др.

Заключение. 1. Врожденная агенезия ВСА является редкой, обычно бессимптомной, сосудистой аномалией. Внутричерепное кровообращение головного мозга поддерживается коллатеральными анастомозами, в основном через Виллизиев круг, а также через сохранившиеся эмбриональные сосуды и многочисленные анастомозы с ветвями НСА.

2. Изучение собственного анатомического материала (104 черепа) выявило только один череп взрослого человека с агенезией сонного канала слева и справа. Увеличенные размеры овального и остистого отверстий, особенно слева, а также четко выраженная костная борозда, идущая от овального отверстия к сонной борозде тела клиновидной кости, позволяют предположить, что через указанные отверстия проходили артерии, обеспечивающие полноценное кровоснабжение головного мозга.

3. Исходя из литературных данных, становится ясным, что большинство случаев агенезии ВСА клинически не проявляется в связи с хорошо развитыми анастомозами. Точный диагноз данной врожденной патологии позволяют поставить только МРТ и МР-ангиография в сочетании с КТ. Именно КТ подтвердит отсутствие костных сонных каналов.

Литература.

1. Гипоплазия общей сонной артерии и аплазия внутренней сонной артерии слева в сочетании с аневризмой передней соединительной артерии по данным КТ-ангиографии / Д. Э. Байков [и др.] // Регионар. кровообращение и микроциркуляция. – 2015. – Т. 14, № 3. – С. 34–39.

2. Лужа, Д. Рентгеновская анатомия сосудистой системы / Д. Лужа. – Будапешт : Изд-во АН Венгрии, 1973. – 380 с.

3. Персистирующая тригеминальная артерия (ПТА) – наиболее частый тип каротидно-базилярных анастомозов / Ю. М. Филатов[и др.] // Вопр. нейрохирургии им. акад. Н. Н. Бурденко. – 1998. – № 2. – С. 3–6.

4. Пэттен, Б. М. Эмбриология человека / Б. М. Пэттен ; пер. с англ. О. Е. Вязова и Б. В. Конюхова ; под ред. Г. А. Шмидта. – М : Медгиз, 1959. – 768 с. : ил.

УДК 611.831.2

Возрастные особенности параметров зрительных нервов, хиазмы и трактов

Мартинкевич Е.Н.

УО «Витебский государственный ордена Дружбы народов медицинский университет», г. Витебск, Беларусь

Изучение структурной организации зрительного анализатора вызывает научный интерес, как со стороны теоретиков, так и врачей-практиков. Особое внимание к данной теме обусловлено тем, что 90% информации из внешнего мира человек получает за счет глаза. В связи с этим, изучение его строения у человека в возрастном аспекте видится актуальным для понимания структурно-функциональной организации головного мозга [1]. Зрительный путь, входя в структуру зрительного анализатора, одновременно является частью головного мозга. Очевидно, что их патология приводит не только к нарушению функции проводящих систем органа зрения, но и может свидетельствовать о поражениях центральной нервной системы. [2].

Проблеме изучения периферического отдела зрительного анализатора посвящено немалое количество морфологических, физиологических и клинических научных работ [3]. Вместе с тем, в современной науке не выработано единого мнения авторов о морфометрических параметрах его структур. Для выяснения структурно-функциональной организации периферического звена зрительного анализатора важным фактором является изучение, как отдельных его частей, так и всего его в целом у лиц разных возрастных групп [4].

Известно, что развитие патологических изменений зрительных нервов, перекреста и трактов зависят от особенностей их морфологии, которая в свою очередь в значительной степени обуславливает клиническую картину проявлений этих изменений при различных нозологических формах. Это оказывает влияние и на исход патологических процессов в вышеуказанных образованиях. Понимание клиники офтальмологической патологии возможно лишь на основе достаточных знаний о строении и функциях соответствующих структур зрительного анализатора [5].

Целью работы является морфологическое описание процессов старения в таком высокоорганизованном органе, как зрительный анализатор.

Материалы и методы исследования. Исследование выполнено на 68 анатомических не фиксированных препаратах нижней поверхности

головного мозга людей, умерших в возрасте 20-74 лет. По данным патогистологического исследования у них не было выявлено патологии головного мозга. В ходе исследования были сформированы две группы (качественным критерием образования которых являлись возрастные показатели), с целью проведения последующего сравнительного анализа полученных результатов. В первую входили лица от 20 до 42 лет, во вторую – 43-74 года. Каждая из выделенных категорий была представлена лицами обоих полов. В ходе проведения исследования осуществлялось макро- и микропрепарирование с выделением зрительных нервов, перекрёста и трактов головного мозга. В работе применялись методы анатомического препарирования и морфометрии с использованием штангенциркуля, с точностью до 0,1 мм и последующего статистического анализа полученных цифровых данных.

Результаты исследования и их обсуждение. При анализе полученных в ходе измерений параметров структур периферического отдела зрительного анализатора (зрительных нервов, перекреста и трактов) в первой возрастной группе (20-42 года), было установлено, что средняя толщина краниального отдела зрительного нерва в горизонтальной плоскости составляла $3,07 \pm 0,56$ мм, а во фронтальной – $4,57 \pm 0,69$ мм; среднее значение высоты перекреста равнялось $6,97 \pm 2,13$ мм, ширины – $11,22 \pm 1,09$ мм, толщины – $3,09 \pm 0,61$ мм; средняя длина зрительного тракта составила $21,59 \pm 4,18$ мм, толщина в горизонтальной плоскости $3,52 \pm 1,1$ мм, во фронтальной плоскости – $3,87 \pm 1,2$ мм.

Результаты измерений параметров зрительных нервов, перекреста и трактов у второй возрастной группы людей (43-74 года) были следующими: средняя толщина краниального отдела зрительного нерва в горизонтальной плоскости составила $2,91 \pm 0,53$ мм, а во фронтальной – $4,68 \pm 0,63$ мм; среднее значение высоты перекреста равнялось $5,82 \pm 0,22$ мм, ширины – $11,28 \pm 1,2$ мм, толщины – $2,92 \pm 0,48$ мм; средняя длина зрительного тракта составила $21,45 \pm 3,63$ мм, толщина в горизонтальной плоскости равнялась $3,48 \pm 0,17$ мм, во фронтальной плоскости – $3,6 \pm 0,18$ мм. Морфометрические параметры зрительных нервов, перекреста и трактов двух возрастных групп приведены в таблицах 1,2,3 соответственно.

Таблица 1. Толщина краниальной части зрительных нервов у людей разных возрастных групп ($M \pm m$, в мм)

Возрастная группа	В горизонтальной плоскости	Во фронтальной плоскости
20-42 года	$3,07 \pm 0,56$	$4,57 \pm 0,69$
43-74 года	$2,91 \pm 0,53$	$4,68 \pm 0,63$

В изученных по теме исследования литературных источниках данных о размерах толщины зрительного нерва в разных плоскостях не приводится. Имеющиеся сведения о толщине краниальной части зрительного нерва соответствуют полученным нами размерам его толщины во фронтальной плоскости. Толщина в горизонтальной плоскости по нашим данным, на 0,5–1,6 мм меньше таковой во фронтальной плоскости.

При сравнении, полученных нами морфометрических параметров длины зрительных трактов и соответствующих размеров, представленных в литературе, было установлено, что наши показатели длины были на 0,9–1,9 мм меньше. Имеющиеся сведения о толщине зрительных трактов соответствуют полученным нами размерам его толщины во фронтальной плоскости. Толщина в горизонтальной плоскости по нашим данным на 2,9–3,4 мм меньше таковой во фронтальной плоскости.

Таблица 2. Морфометрические параметры зрительного перекреста у людей разных возрастных групп ($M \pm m$, в мм)

Возрастная группа	Высота	Ширина	Толщина
20-42 года	$6,97 \pm 2,13$	$11,22 \pm 1,09$	$3,09 \pm 0,61$
43-74 года	$5,82 \pm 0,22$	$11,28 \pm 1,2$	$2,92 \pm 0,48$

Таблица 3. Морфометрические параметры зрительных трактов у людей разных возрастных групп ($M \pm m$, в мм)

Возрастная группа	Длина	Толщина	
		в горизонтальной плоскости	во фронтальной плоскости
20-42 года	$21,59 \pm 1,18$	$2,69 \pm 1,1$	$4,6 \pm 1,18$
43-74 года	$21,45 \pm 1,63$	$2,48 \pm 0,17$	$4,2 \pm 0,18$

С целью выявления наличия изменений морфометрических параметров зрительных нервов, перекреста, трактов с возрастом, был проведен сравнительный анализ параметров двух возрастных групп.

Выводы. В ходе исследования было выявлено, что морфометрические параметры зрительных трактов на всем своём протяжении имеют определённые различия, что указывает на разную толщину миелиновой оболочки. Данные особенности могут свидетельствовать как об индивидуальных особенностях, так и о возрастных патологических изменениях.

Вместе с тем, статистически значимых различий между группами во всех случаях нет, Это говорит о том, что значительных изменений со стороны макроструктуры в ходе возрастной инволюции не происходит. Исходя из результатов проведённого нами исследования и анализа, мож-

но сделать вывод, что зрительные нервы, перекрест и зрительные тракты структурно сформированы к моменту рождения. Эти данные согласуются с результатами экспериментальных исследований, Н.А. Шеримбетова (2005 г.).

Литература.

1. Шеримбетов, Н. А. Возрастные особенности морфометрических параметров и гистоструктуры зрительных нервов, хиазмы и трактов : автореф. дис. ... канд. мед. наук : 14.00.02 / Н. А. Шеримбетов ; Башкир. гос. мед. ун-т. – Уфа, 2005. – 22 с.
2. Гоберман, В. А. Технология научных исследований. Методы. Модели. Оценки / В. А. Гоберман. – Москва : Изд-во МГУ, 2001. – 390 с.
3. Байкота, Н. Н. Офтальмология : учеб. пособие / Н. Н. Байкота. – Москва : РИОР, 2007. – 320 с.
4. Блинков, С. М. Черепно-мозговые нервы / С. М. Блинков // Морфология человека и животных. – Москва, 1972. – Т. 5. – С. 60–61.
5. Нейроофтальмология / Р. Вольф [и др.] ; под ред. С. Лесселла, Дж. Т. У. Ван Далена. – Москва : Медицина, 1983. – 464 с.

УДК 611.817.1:616-073.756.8

Фрактальный анализ белого вещества мозжечка человека по данным исследования магнитно-резонансных томограмм

Марьенко Н.И., Степаненко А.Ю.

Харьковский национальный медицинский университет, Харьков, Украина

В последние годы в разных отраслях морфологии в качестве морфометрического метода все чаще применяется фрактальный анализ. Этот метод исследования позволяет оценить особенности формы квазифрактальных биологических структур, имеющих свойства фракталов, такие как самоподобие и масштабная инвариантность. Квазифрактальными структурами организма человека являются сосудистое русло внутренних органов, разветвленные системы протоков экзокринных желез, бронхиальное дерево, дендритное дерево нейронов, белое вещество мозжечка («arbor vitae») и другие [1-4]. Такие структуры чаще всего имеют сложную разветвленную древовидную структуру, которую сложно количественно оценить с помощью традиционных морфометрических методов. Фрактальный анализ позволяет охарактеризовать количественно те морфологические характеристики, которые до недавнего времени оценивались исключительно субъективно: сложность пространственной организации квазифрактальных структур (в т. ч. степень их разветвленности), степень заполнения пространства исследуемой структурой. Величиной, которая характеризует эти параметры и определяется в результате фрактального анализа, является фрактальная размерность или фрактальный индекс (ФИ). Эта величина теоретически может иметь значения в диапазоне от 1 до 2 [1, 2].

В морфологии используются различные способы фрактального анализа: способ подсчета квадратов (box counting), способ дилатации пикселей (pixel dilating), способ caliper (perimeter stepping, способ разделения периметра). Среди них чаще всего используют различные модификации метода подсчета квадратов [2-4].

В наших предыдущих работах мы разработали собственную модификацию метода подсчета квадратов и определили значения фрактальной размерности белого вещества мозжечка на секционном материале [5]. Однако цифровые изображения мозжечка на магнитно-резонансных томограммах являются недостаточно контрастными для точного визуального определения границ структур, что необходимо для объективного определения ФИ. Кроме того, метод подсчета квадратов является рутинным, поскольку подсчет осуществляется вручную, что значительно увеличивает время для исследования. Учитывая эти факторы, мы разработали собственную модификацию способа дилатации пикселей, которая позволяет с помощью компьютерной сегментации изображения четко определять границы исследуемой структуры и проводить подсчет автоматизировано, что позволит адаптировать фрактальный анализ для клинической практики [6].

Цель исследования – определить значение фрактальной размерности белого вещества мозжечка по данным исследования магнитно-резонансных томограмм с помощью метода дилатации пикселей и сравнить его со значениями фрактальной размерности мозжечка, полученными в результате исследования секционного материала с помощью метода подсчета квадратов.

Материалы и методы исследований. Исследование проведено на цифровых изображениях магнитно-резонансных (МР) томограмм головного мозга 120 условно здоровых пациентов (65 женщин, 55 мужчин) возраста 18-86 лет. Томография головного мозга была проведена с помощью магнитно-резонансного томографа со значением магнитной индукции 1,5 Тл в режиме T2. Обработку цифровых изображений и все этапы фрактального анализа осуществляли с помощью программ Syngo Fast View и Adobe Photoshop CS5.

Для исследования использовали фрагмент цифрового изображения (томограммы) головного мозга, содержащий срединный сагиттальный срез мозжечка. Изображение сегментировали на исследуемую структуру (белое вещество мозжечка) и фон с помощью инструмента «Порог» программы Adobe Photoshop CS5. При этом все пиксели, имеющие меньшее или равное заданному пороговому значению яркости (более темные), окрашиваются в черный цвет; пиксели, имеющие значение яркости выше порогового (более светлые пиксели) окрашиваются в белый цвет. Для

сегментации белого вещества мозжечка использовано пороговое значение яркости 80.

На сегментированном изображении проводили фрактальный анализ с помощью авторской модификации метода дилатации пикселей, описанной ранее [6]. Определяли фрактальный индекс белого вещества мозжечка на срединном сагиттальном томографическом срезе. Полученные данные сравнивали со значением ФИ белого вещества мозжечка, полученным нами ранее на секционном материале с помощью авторской модификации метода подсчета квадратов.

Полученные данные обрабатывали с помощью традиционных статистических методов. Для сравнения средних выборочных значений использован критерий Стьюдента.

Результаты и их обсуждение. В результате исследования, проведенного на томограммах 120 пациентов, установлено, что среднее значение ФИ белого вещества червя мозжечка в целом на срединном сагиттальном срезе составляет $1,381 \pm 0,01$ и варьирует от 1,143 до 1,630.

Это значение близко среднему значению ФИ белого вещества мозжечка, полученному в результате исследований, проведенных на секционном материале с помощью метода подсчета квадратов ($1,372 \pm 0,006$) [5]. Эти значения статистически значимо не отличаются друг от друга ($P > 0,05$).

Таким образом, учитывая отсутствие статистически значимой разницы значений фрактального индекса, полученных с помощью различных способов фрактального анализа (способ подсчета квадратов и дилатации пикселей) и на разном материале (секционный материал и МР томограммы) с различным алгоритмом определения границ исследуемой структуры (визуальное определение для метода подсчета квадратов или компьютерная сегментация изображения для метода дилатации пикселей), можно считать, что для проведения фрактального анализа могут быть использованы обе модификации этого метода с одинаковой точностью. Фрактальный анализ можно использовать для исследования, как секционного материала, так и для прижизненной диагностики состояния мозжечка с помощью магнитно-резонансной томографии. На обоих типах медицинских изображений с помощью различных модификаций фрактального анализа получены почти идентичные результаты, которые можно использовать в качестве критериев нормы для диагностических методов нейровизуализации.

Литература

1. Mandelbrot, B. B. Fractals – form, chance and dimension / B. B. Mandelbrot. – San Francisco : W. H. Freeman, 1977. – 365 p.
2. Фракталы и хаос в биологическом морфогенезе / В. В. Исаева [и др.]. – Владивосток : Ин-т биологии моря ДВО РАН, 2004. – 128 с.

3. Fractals in the Neurosciences, Part I: General Principles and Basic Neurosciences / A. Di Ieva [et al.] // Neuroscientist. – 2014. – Vol. 20, N 4. – P. 403–417.
4. Fractals in the Neurosciences, Part II: Clinical Applications and Future Perspectives / A. Di Ieva [et al.] // Neuroscientist. – 2015. – Vol. 21, N 1. – С. 30–43.
5. Степаненко, А.Ю. Фрактальный анализ белого вещества мозжечка человека / А.Ю. Степаненко, Н.И. Марьенко // Світ медицини та біології.– 2017.– № 3 (61).– С. 145–149.
6. Мар'єнко, Н. І. Фрактальний аналіз як морфометричний метод в морфології: спосіб дилатації пікселів при дослідженні цифрових зображень анатомічних структур / Н. І. Мар'єнко, О. Ю. Степаненко // Медицина сьогодні і завтра. – 2019. – № 1 (82). – С. 8–14.

УДК 611.714.6

Длина стенок глазницы в разные возрастные периоды постнатального развития человека

Мустафаева Н.А.

Азербайджанский медицинский университет, г. Баку, Азербайджан

В настоящее время отмечается увеличение интереса к антропометрическим исследованиям, так как они позволяют увязать внутренние особенности строения, функции с внешними параметрами человека в норме и при патологии [1,4,7]. В большинстве морфологических работ, в которых авторы ставили цель изучить лицевой скелет, в том числе и глазницу [5,6], приведены лишь общие, однотипные сведения, об особенностях ее строения, которые не учитывают все возможности современных методов лечения, используемых в практической офтальмологии. К сожалению, в их работе отсутствуют данные о возрастных и индивидуальных особенностях в строении отдельных элементов глазницы. С другой стороны, знания хирургической анатомии глазницы, являются ключевыми при пластических оперативных вмешательствах на лицевом отделе головы, так как с индивидуально-типологической изменчивостью этой области связывают возможные оперативно-технические и послеоперационные сложности [2,3]. Все вышеизложенное явилось основанием к постановке цели исследования. Цель данного исследования выявление длины стенок глазницы в разные возрастные периоды постнатального развития человека.

Материалы и методы исследования. Материалом для исследования служили 60 черепов людей разного возраста (от периода новорожденности до старческого периода включительно) из краниологической коллекции фундаментального музея кафедры анатомии человека и медицинской терминологии Азербайджанского медицинского университета. Все измерения на черепах были выполнены с помощью специальных инструментов, используемых в современной краниологии. На каждом из

черепов были измерены длины стенок глазницы. Проведена статистическая обработка цифровых данных с использованием пакета прикладных программ «Statistical» (Statsoft, 1999) и Microsoft Excel Windows-7.

Результаты и их обсуждение. По нашим данным, к возрастным изменениям следует отнести и увеличение отдельных стенок глазницы, отмечаемое наиболее интенсивно в первые годы жизни. Так, длина верхней стенки глазницы у новорожденных в среднем составляет $39,0 \pm 0,6$ мм. По сравнению с новорожденным этот показатель в первом детском возрасте увеличивается в 1,28 раза ($p < 0,05$) и составляет $49,8 \pm 0,4$ мм. В подростковом возрасте по сравнению с первым детским возрастом длина верхней стенки увеличивается в 1,06 раза ($p < 0,05$) и составляет $52,9 \pm 0,5$ мм. В юношеском возрасте данный размер по сравнению с подростковым возрастом увеличивается в 1,01 раза ($p < 0,05$) и составляет $53,7 \pm 0,7$ мм. В сравнении с последним возрастным периодом, этот параметр у взрослых увеличивается в 1,00 раза ($p < 0,05$) и составляет $54,0 \pm 0,3$ мм. В пожилом возрасте по сравнению со зрелым длина верхней стенки уменьшается в 1,03 раза ($p < 0,05$).

Длина медиальной стенки глазницы у новорожденных в среднем составляет $37,0 \pm 0,7$ мм. В первом детском возрасте по сравнению с новорожденным этот показатель увеличивается в 1,24 раза ($p < 0,05$) и составляет $45,8 \pm 0,6$ мм. В подростковом возрасте по сравнению с первым детским возрастом длина медиальной стенки увеличивается в 1,07 раза ($p < 0,05$) и составляет $49,4 \pm 0,4$ мм. В юношеском возрасте данный размер по сравнению с подростковым возрастом увеличивается в 1,04 раза ($p < 0,05$) и составляет $51,6 \pm 0,6$ мм. В сравнении с юношеским возрастом этот размер у взрослых увеличивается в 1,0 раз ($p < 0,05$) и составляет $52,0 \pm 0,6$ мм. В пожилом возрасте по сравнению с взрослыми длина медиальной стенки уменьшается в 1,06 раза ($p < 0,05$).

Таблица 1. Длина стенок глазницы в разные возрастные периоды постнатального развития человека.

Возраст	n	Длина стенки (в мм)				p
		Верхняя	Медиальная	Нижняя	Латеральная	
Новорожденный	8	$39,0 \pm 0,6$	$37,0 \pm 0,7$	$33,0 \pm 0,3$	$28,0 \pm 0,6$	—
Первый детский	14	$49,8 \pm 0,4$	$45,8 \pm 0,6$	$42,4 \pm 0,7$	$35,6 \pm 0,4$	*
Подростковый	25	$52,9 \pm 0,5$	$49,4 \pm 0,4$	$43,7 \pm 0,2$	$37,9 \pm 0,3$	*
Юношеский	17	$53,7 \pm 0,6$	$51,6 \pm 0,6$	$44,1 \pm 0,5$	$41,6 \pm 0,5$	*
Зрелый	49	$54,0 \pm 0,3$	$52,0 \pm 0,4$	$45,0 \pm 0,6$	$42,0 \pm 0,6$	*
Пожилой	37	$52,2 \pm 0,5$	$48,7 \pm 0,6$	$43,1 \pm 0,6$	$38,9 \pm 0,6$	*

Примечание: 1. n – число наблюдений; 2. Статистически значимая разница с показателями предыдущей возрастной группы: * – $p < 0,05$.

Длина нижней стенки глазницы у новорожденных в среднем составляет $33,0 \pm 0,3$ мм. По сравнению с новорожденным этот показатель в первом детском возрасте увеличивается в 1,28 раза ($p < 0,05$) и составляет $42,4 \pm 0,7$ мм. В подростковом возрасте по сравнению с первым детским возрастом длина нижней стенки увеличивается в 1,03 раза ($p < 0,05$) и составляет $43,7 \pm 0,2$ мм. В юношеском возрасте данный размер по сравнению с подростковым возрастом увеличивается в 1,01 ($p < 0,05$) раза и составляет $44,1 \pm 0,5$ мм. В сравнении с юношеским возрастом этот размер у взрослых увеличивается в 1,02 раза ($p < 0,05$) и составляет $45,0 \pm 0,6$ мм. В пожилом возрасте по сравнению с взрослыми длина нижней стенки уменьшается в 1,04 раза ($p < 0,05$). Длина латеральной стенки глазницы у новорожденных в среднем составляет $28,0 \pm 0,6$ мм. По сравнению с новорожденным этот показатель в первом детском возрасте увеличивается в 1,27 раза ($p < 0,05$) и составляет $35,6 \pm 0,4$ мм. В подростковом возрасте по сравнению с первым детским возрастом длина латеральной стенки увеличивается в 1,06 раза ($p < 0,05$) и составляет $37,9 \pm 0,3$ мм. В юношеском возрасте данный размер по сравнению с подростковым возрастом увеличивается в 1,09 раза ($p < 0,05$) и составляет $41,6 \pm 0,5$ мм. В сравнении с последним возрастным периодом, этот параметр у взрослых увеличивается в 1,02 раза ($p < 0,05$) и составляет $45,0 \pm 0,6$ мм. В пожилом возрасте по сравнению со зрелым длина латеральной стенки уменьшается в 1,04 раза ($p < 0,05$).

Литература.

1. Беков, Д. Б. Учение об индивидуальной анатомической изменчивости акад. В.Н.Шевкуненко в морфологических исследованиях / Д. Б. Беков, Ю. Н. Вовк // Весн. проблем біології і медицини (Полтава). – 2003. – № 3. – С. 3–6.
2. Колесникова, Т. П. Рентгенологические исследования при травмах челюстно-лицевой области у военнослужащих / Т. П. Колесникова // Организационные диагностические и леч-е пробл. неотложных состояний. – М., Омск, 2000. – Т. 2.– С. 317–318.
3. Самотесов, П. А. Хирургическая анатомия и оперативная хирургия головы и шеи / П. А. Самотесов, И. Н. Большаков, И.В. Волежжанин. – М.: ГОУ ВУНМЦ, 2004.– 352 с.
4. Смирнов, В. Г. Клиническая анатомия скелета лица / В. Г. Смирнов, Л. С. Персин. – М.: Медицина, 2007. – 223 с.
5. Сперанский, В. С. Основы медицинской краниологии / В. С. Сперанский. – М.: Медицина, 1988. – 288 с.
6. Сперанский, В. С. Угловые отношения глазниц и пирамид височных костей в конструкции и основании черепа / В. С. Сперанский // Актуальные вопросы морфологии : тез. докл. 3-го съезда анатомов, гистологов, эмбриологов и топографо-анатомов Украинской ССР. – Черновцы, 1990. – С. 297–298.
7. Шедрин, А. С. Закономерности анатомической изменчивости организма мужчин современной популяции / А. С. Шедрин // Материалы IV Международного конгресса по интегративной антропологии. – СПб, 2002. –С. 427–428.

Влияние типа телосложения на диаметр малой подкожной вены**Петролай Е.В.***УО «Гомельский государственный медицинский университет», г. Гомель, Беларусь*

Варикозное расширение вен (*varices venarum cruris*) — заболевание, характеризующееся расширением просвета, изменением формы и консистенции вены, сопровождающееся нарушением и извращением кровотока. В нормальных условиях отток крови из нижних конечностей обеспечивают три взаимосвязанные и четко взаимодействующие системы: подкожные вены, глубокие вены и соединяющие их коммуникантные вены (перфоранты). Основной отток крови (85-90%) осуществляется по глубокой венозной системе. Объем кровотока в подкожных венах составляет не более 10-15%. Подкожные вены собирают кровь из эпифасциальных тканей, а затем по многочисленным перфорантам она поступает в глубокие магистрали. Нарушение нормального тока крови из системы поверхностных вен в глубокие, а затем в центростремительном направлении (в сторону сердца) лежит в основе всех заболеваний венозной системы нижних конечностей.

Малая подкожная вена (МПВ) формируется из латеральной части тыльной венозной сети стопы и переходит на заднюю поверхность голени позади латеральной лодыжки. Сначала вена проходит по латеральному краю Ахиллова сухожилия, затем выходит на середину задней области голени, где располагается в расщеплении собственной фасции голени (канал Пирогова). Далее вена проходит под собственной фасцией между головками икроножной мышцы и в 25 % случаев впадает в подколенную вену, формируя сафено-поплитеальное соустье. В остальных случаях МПВ продолжается выше как бедренное продолжение (бедренно-подколенная вена) или вена Джакомини и может быть, как связана с подколенной веной при помощи анастомозов, так и не связана. Веной Джакомини называют комплекс двух вен: бедренного продолжения МПВ и соединяющейся с ней задней вены, огибающей бедренную кость. Этот комплекс чаще всего впадает в большую подкожную вену (БПВ) в средней трети бедра и может быть источником патологического венозного рефлюкса из несостоятельных вен системы БПВ в МПВ, что приведет к варикозному расширению последней

Согласно исследованиям, посвященным изучению влияния соматотипа на тип ветвления сосудов нижних конечностей и состояние стенки сосуда, было установлено, что у людей долихоморфного типа телосложения вены имеют магистральный тип ветвления, мышечный слой довольно слабый [1-4]. Поэтому даже небольшое повышение давления в венозной системе приводит к дилатации сосуда, и наступает быстрая де-

компенсация. У людей долихоморфного типа телосложения значительно меньше коммуникантных вен, чем у людей брахиморфного типа телосложения. Разветвленная сосудистая сеть свойственна брахиморфному типу телосложения. При этом мышечный слой вены развит хорошо, поэтому даже при значительном поражении основного клапана компенсаторные возможности венозных сосудов значительны, и быстрой варикозной трансформации венозной стенки не наступает. Наряду с этим у лиц брахиморфного типа телосложения отмечено значительное количество перфорантных вен, особенно в нижней трети голени, поэтому сброс в глубокую венозную систему довольно выражен, что способствует локальным трофическим процессам кожи и глубжележащих тканей. Декомпенсация венозного оттока приводит к нарушению тканевой микроциркуляции.

Цель исследования. Изучить влияние типа телосложения на диаметр МПВ.

Материал и методы исследования. В исследование были включены 21 человек (42 конечности), из которых мужчин – 6(29%), женщин – 15(71%). Возраст обследуемых 19-21 год.

Соматотипирование проводилось по классификации Шевкуненко В.Н. Состав обследуемых нами пациентов разделился следующим образом: представители брахиморфного телосложения (5 человек (23,8%)), долихоморфного (9 человек (42,9%)) и мезоморфного (7 человек (33,3%)) телосложений.

Исследование проводилось с помощью ультразвукового дуплексного сканирования на аппарате Mindray (РБ) с помощью линейного датчика по стандартному протоколу исследования вен нижних конечностей. Исследование проводилось в положении пациентов стоя.

Статистическая значимость полученных данных рассчитывалась с помощью показателя χ^2 (хи-квадрат) Пирсона, результаты считались достоверными при $p < 0,05$. Обработка результатов осуществлялась с помощью пакета программ MS Office Excel 2016.

Результаты исследования. Согласно проведенного ультразвукового дуплексного сканирования у лиц разного типа телосложения были выявлены следующие показатели диаметра МПВ: среднее значение диаметра МПВ у представителей долихоморфного, мезоморфного, брахиморфного телосложения составили 3.2мм, 2.7мм и 3.1мм соответственно.

Таблица 1. Диаметр МПВ у представителей разных соматотипов

Тип телосложения	Минимальное значение, мм	Максимальное значение, мм	Среднее значение, мм
Долихоморфный тип	1.2	5.3	3.2
Мезоморфный тип	1.6	3.6	2.7
Брахиморфный тип	2	4.7	3.1

Был произведён расчёт величины χ^2 (хи-квадрат). Значение критерия χ^2 составляет 0.173., что соответствует весьма слабой тесноте связи между соматотипом и диаметром МПВ. Данная корреляционная связь является статистически значимой ($p < 0.05$).

Таким образом, соматотип влияет на диаметр МПВ.

Литература.

1. Семеняго, С. А. Анатомические особенности венозного русла голени (обзор литературы) / С. А. Семеняго, В. Н. Жданович // Проблемы здоровья и экологии. – 2014. – № 3. – С. 53–56.
2. Лазерная хирургия варикозной болезни / Ю.Л. Шевченко [и др.]. – М., 2010. – 195 с.
3. Практикум по лечению варикозной болезни / Г. Д. Константинова [и др.] ; под ред. Г. Д. Константиновой. – Москва : ПРОФИЛЬ, 2006. – 188 с.
4. Топографоанатомические особенности притоковых вен при послеоперационном рецидиве варикозной болезни / И. А. Ефремов [и др.] // Мед. науки. – 2015. – № 3. – Режим доступа: <https://cyberleninka.ru/article/n/topografoanatomicheskie-osobennosti-pritokovyh-ven-pri-posleoperatsionnom-retsidive-varikoznoy-bolezni/viewer>

УДК 617.53:611.1:611.013]=111

Blood vessels topography in infrahyoid neck region at fetal period of human ontogenesis

Popova I.S.

HS EE of Ukraine “Bukovinian State Medical University”, Chernivtsy, Ukraine

Infrahyoid region of human neck has its own practical value in the field of surgery. Nowadays the infrahyoid myocutaneous flap is widely used during reconstruction surgeries after resection of neck cancer [1-3]. There are reports on successful usage of the infrahyoid myocutaneous flap in reconstruction of the floor of the mouth to trachea, oropharynx, buccal and the parotid regions [3]. That is why we find it important to study the variations and precise topographic relations of infrahyoid region structures in human neck. The research is focused on prenatal peculiarities of developmental pattern of infrahyoid vessels during fetal period of human ontogenesis. We consider that data on intra-uterine development of infrahyoid triangles (which include infrahyoid group of muscles as well as marginal blood vessels and nerves) will serve as a strong background in understanding surgical frameworks in this area.

Materials and methods. 20 specimens of human fetuses (16 males and 4 females) of 4-8th month of prenatal development (PND) (82,0-311,0 mm of parieto-coccygeal length (PCL)) were investigated by the means of morphological methods: macroscopy, microscopy, three-dimensional remodeling and statistical analysis. The material was obtained and studied at Chernivtsy Regional Pathologists Office in accordance with bilateral agreement on collaboration. The dissection was photographed in stages. The study was performed in accordance with the provisions of the Declaration of Helsinki on ethical issues

of studies conducted with humans (1964-2008), Ukrainian Ministry of Health Orders №690 (23.09.2009), № 944 (14.12.2009), № 616 (03.08.2012). All specimens were obtained from ectopic pregnancies or spontaneous abortions, and no part of the material gave indications of possible malformation. Approval for the study was granted by the Ethics Committee of the HSEE of Ukraine “Bukovinian State Medical University” in 2017.

Results and discussions. The infrahyoid myocutaneous flap is made of sternohyoid, sternothyroid, superior belly of omohyoid and a skin from the infrahyoid area. The majority of nourishment is delivered from the superior thyroid artery. That is why we have studied anatomical variations of superior thyroid artery and ansa cervicalis. Before describing peculiarities of the blood supply, it is important to mention that due to high topographical localization of the hyoid bone in human fetuses (starting from 231,0 mm of PCL period of intrauterine development), uncompleted formation of the mandible and bigger length of the suprahyoid muscles – infrahyoid muscles tend to have shorter lengths. Moreover, fascial sheets are found hard to be dissected on distinct separate layers. The level of common carotid artery bifurcation is located on the level of superior edge of the thyroid cartilage. That is why the trunks of internal and external carotid arteries are relatively short.

During dissection of the infrahyoid area in studied fetuses (81,0-246,0 mm of PCL) it is clearly seen that superior thyroid artery supplies infrahyoid musculature thorough its extension. Sternohyoid and sternothyroid muscles are commonly nourished by two pedicles (inferior and superior) that originate from the superior thyroid artery (in 16 cases). In other 4 cases (270,0-346,0 mm of PCL) in human fetuses the inferior branch that supplies sternothyroid muscle was derived from the inferior thyroid artery. The sternocleidomastoid muscle is nourished by a separate branch of the superior thyroid artery that goes downwards and gives a few muscular twigs for supplying infrahyoid muscles.

Blood supply of the sternohyoid is represented basically by a branch from the superior thyroid artery, in some cases by two branches (inferior and superior). These branches are always distributed into smaller twigs for nourishing the sternohyoid. These branches enter the muscular tissue around its side superior attachment to the hyoid. In cases where we have observed two branches that nourish sternohyoid muscle, the lower branch was giving rami to the most lateral portions of the muscle.

Conclusions. Investigation of infrahyoid structures' developmental features during intrauterine development in human fetuses is relevant because of its practical usage in reconstructive and general surgery. Our results show that the blood supply of sternohyoid, thyrohyoid and sternothyroid muscles may vary in topography of branches and origin, which should be considered during

preparation of the myocutaneous flap or general surgeries in infrahyoid region of human neck.

References.

1. A cross sectional study of variations in the external carotid artery in cadavers / A. G. Ovhal [et al.] // Indian J. Clin. Anat. Physiol. – 2016. – Vol. 3, N 3. – P. 282–286.
2. Fetal anatomy of the human carotid sheath and structures in and around it. / N. Miyake [et al.] // The Anatomical Record: Advances in Integrative Anatomy and Evolutionary Biology. – 2010. – Vol. 293, N 3. – P. 438–445.
3. The development of the human hyoid-larynx complex revisited / B. S. de Bakker [et al.] // Laryngoscope. – 2018. – Vol. 128, N 8. – P. 1829–1834.

УДК 611.126

Вариантная анатомия задней сосочковой мышцы и сухожильных нитей митрального клапана

Ремизонова А.В., Дорохович Г.П.

УО «Белорусский государственный медицинский университет», г. Минск, Беларусь

Углубление знаний о вариантной анатомии структур клапанов сердца важно для диагностики и коррекции пороков сердца человека. Благодаря современным методам исследования в настоящее время аномалии структур клапанов сердца выявляют у детей в 39-68,9% случаев [1, 2].

Цель настоящего исследования – установить особенности строения задней сосочковой мышцы и сухожильных нитей митрального клапана у взрослого человека.

Материал и методы исследования. Материалом для исследования послужили 22 препарата сердца человека в возрасте 45-60 лет. Материал был получен в соответствии с Законом Республики Беларусь № 55-3 от 12.11.2001 «О погребении и похоронном деле» из служб патологоанатомических и судебных экспертиз г. Минска и Минской области. Методы исследования: анатомический, морфометрический и статистический.

Результаты исследования и их обсуждение. В результате исследования строения сосочковых мышц (СМ) митрального клапана сердца человека установлено, что СМ являются продолжением миокарда желудочков и представляют собой постоянные анатомические структуры. В связи с большим давлением крови, выбрасываемой левым желудочком, СМ митрального клапана и отходящие от них сухожильные нити крупнее, чем в трехстворчатом. Задняя сосочковая мышца митрального клапана у взрослого человека имеет конусовидную форму, широкое основание и несколько вершушек, от которых отходят сухожильные нити к передней и задней створкам клапана. В ходе исследования обнаружена атипичная задняя СМ митрального клапана, которая была раздвоена. Меньшая ее часть имела конусовидную форму толщиной 0,3 см и длиной

3,85 см, а большая представляла собой продольную пластинку толщиной 1 мм с многочисленными отверстиями диаметром 0,1-0,65 см (фенестрированная СМ) (рис.1).

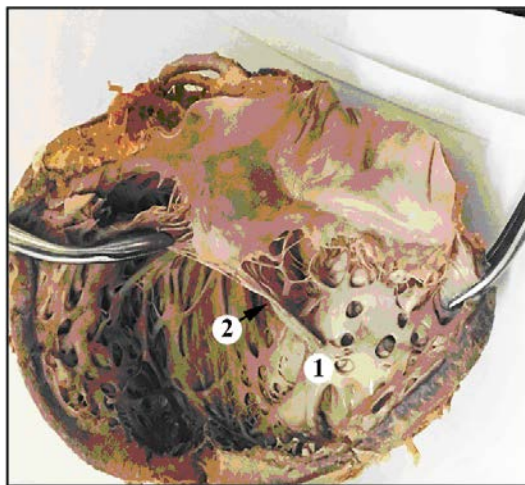


Рис.1. Вариантная анатомия структур митрального клапана.

1. фенестрированная задняя сосочковая мышца митрального клапана.
2. переплетение сухожильных нитей

Пластинка СМ плотно прилегала к задней стенке левого желудочка. Толщина СМ меньше стенки левого желудочка на 0,6 см. Как правило, в здоровом сердце взрослого человека толщина СМ митрального клапана совпадает с толщиной свободной стенки левого желудочка или межжелудочковой перегородки. Свободный край этой СМ разделялся на 3 верхушки. От них отходили короткие сухожильные нити длиной 0,9-1,3 см и толщиной менее 0,1 см. Сухожильные нити переплетались между собой (Рис. 1) и прикреплялись к задней и передней створкам митрального клапана.

В ходе исследования кроме фенестрированной обнаружена задняя СМ трабекулярной формы. Она образована переплетающимися трабекулами, её свободный край распадался на несколько коротких конусовидных верхушек. Многочисленные, толщиной менее 0,1 см сухожильные нити от этих верхушек прикреплялись к передней и задней створкам митрального клапана. Толщина стенки левого желудочка при фенестрированной и трабекулярной формах задних СМ составила 1,3-1,95 см. Длина СМ в среднем равна 1,8-3,75 см, толщина – 0,3-0,7 см.

Наряду с фенестрированной и трабекулярной формой выявлены задние СМ пластинчатого типа. Толщина стенки левого желудочка на таких препаратах составила 1,2-2,3 см. СМ пластинчатого типа состояли из 2-3 частей, одна из которых имела форму широкой (1,85-1,9 см) пластинки толщиной 0,2-0,3 см и длиной 2,8-3,6 см. От верхушек задней СМ

пластинчатого типа отходили длинные, толщиной 0,1 см, сухожильные нити, прикрепляющиеся к передней и задней створкам митрального клапана. Передние СМ на данных препаратах сердца имели классическое строение, длина их составила 2,4-2,7 см, толщина – 0,4-0,7 см. Сухожильные нити были длинные и многочисленные, прикреплялись к передней створке митрального клапана. Таким образом, в ходе исследования выявлено, что вариантная анатомия задней СМ представлена пластинчатой (31,8%) и трабекулярной (27,3%), реже – фенестрированной (4,5%) формами, а в 36,4% – классической.

Одной из причин развития вышеуказанных вариантов строения задней СМ может быть ухудшение кровоснабжения задней сосочковой мышцы в эмбриогенезе [3]. Известно, что кровоснабжение передней СМ митрального клапана осуществляется интенсивнее, чем задней. Кровоснабжение передней СМ обеспечивают передняя межжелудочковая и огибающая ветви левой венечной артерии. Кровоснабжение же задней СМ зависит от типа кровоснабжения сердца. Если преобладает правая венечная артерия, то она является основным поставщиком крови для задней СМ. Если преобладает левая венечная артерия, то кровоснабжение задней СМ осуществляется огибающей ветвью этого сосуда, и кровоснабжение, как правило, хуже [3]. Кровоснабжение задней сосочковой мышцы при правом типе кровоснабжения лучше. Нетипичные варианты строения СМ митрального клапана встречаются чаще при левосторонней форме кровоснабжения. Нетипичные варианты анатомии задней сосочковой мышцы не вызывают нарушений, определяющих работу сердца. Однако, в ходе анализа данных литературы установлено, что такие варианты сосочковых мышц с возрастом могут стать причиной пролапса митрального клапана. Данное заболевание встречается у 2,5-5% людей. Особенности анатомии сухожильных нитей могут быть причиной недостаточности митрального клапана. При этом заболевании створки митрального клапана закрываются не полностью – между ними остается щель. Каждый раз во время сокращения левого желудочка часть крови возвращается в левое предсердие.

Таким образом, в результате исследования определены варианты строения задней СМ митрального клапана: фенестрированные, пластинчатые, а также трабекулярные СМ. Особенности строения сухожильных нитей клапана, а также варианты строения СМ необходимо учитывать в клинической практике.

Литература.

1. Ремизонова, А. В. Варианты строения сосочковых мышц митрального клапана сердца взрослого человека / А. В. Ремизонова, Г. П. Дорохович // Строение организма человека и животных в норме, патологии и эксперименте : сб. науч. работ, посвящ. 85-летию со дня рождения проф. А. С. Леонтьева. – Минск : БГМУ, 2017. – С. 162–167.

2. Трисветова, Е. Л. Анатомия редких малых аномалий сердца / Е. Л. Трисветова, Е. Д. Черствый, О. А. Юдина // Арх. патологии. – 2008. – № 1. – С. 37–42.
3. Soto, A. Características Morfológicas y Biométricas del Músculo Papilar Septal en Corazones de Individuos Chilenos / A. Soto, J. Henriquez // Int. J. Morphol. – 2011. – Vol. 29, № 3. – P. 711–715.

УДК 617.577:343.982.3(470.22)

Асимметрия типов папиллярных узоров пальцев рук коренного населения Карелии

Ригонен В.И.¹, Божченко А.П.²

¹ ФГБОУ ВО «Петрозаводский государственный университет», г. Петрозаводск;

² ФГБОУ ВО «Военно-медицинская академия им. С.М. Кирова» МО РФ,
г. Санкт-Петербург, Россия

Ранее нами уже дана была общая описательная характеристика дерматоглифики пальцев рук коренного населения Карелии [3]. Вместе с этим, в наших исследованиях было показано и то, что традиционного описательного подхода для полной характеристики этносов явно недостаточно [6]. По данным дерматоглифических исследований последних лет, информативным является такой дополнительный дерматоглифический показатель как степень асимметрии папиллярных узоров отдельных пальцев и в целом всех пальцев обеих рук [2, 5]. Цель настоящего исследования – изучить асимметрию типов папиллярных узоров пальцев рук карелов, вепсов и финнов, представляющих коренное население Республики Карелия.

Материал и методы исследований. Материалом исследования служили отпечатки пальцев рук 164 человек (108 мужчин и 56 женщин), не старше 30 лет, без признаков врожденных заболеваний и без признаков патологической дерматоглифики (относительно здоровых). Отпечатки получали с помощью черной типографской краски на белой бумаге. Распознавали типы папиллярных узоров: дуговые – А, петлевые радиальные – Lr, петлевые ульнарные – Lu, переходные – Lw, завитковые – W. Степень симметричности оценивали по проценту полного совпадения типов узоров. Применялась дескриптивная статистика, корреляционный анализ.

Результаты и их обсуждение. Общая выборка (без деления по полу). Установлено, что на больших пальцах полная билатеральная симметрия наблюдается в $64,6 \pm 3,7\%$ случаев, на указательных – в $47,6 \pm 3,9\%$, на средних – в $74,4 \pm 3,4\%$, на безымянных – в $70,7 \pm 3,6\%$, на мизинцах – в $92,1 \pm 2,1\%$. Следовательно, имеет место неравномерная выраженность билатеральной симметрии признаков – сильнее всего она выражена на мизинцах, слабее всего – на указательных пальцах. Все это можно объ-

яснить вариабельностью и разнообразием признаков на пальцах – наибольшую выраженность она имеет на указательных пальцах.

Совпадение хотя бы по одной паре пальцевых признаков имеет место в 100% наблюдений (при этом совпадение только по одной паре – в $3,7 \pm 1,2\%$), по не менее чем двум любым – в $96,3 \pm 1,5\%$ (при этом только по двум – в $12,2 \pm 2,6\%$), по не менее чем трем любым – в $84,2 \pm 2,9\%$ (при этом только по трем – в $31,7 \pm 3,6\%$), по не менее чем четырем любым – в $52,4 \pm 3,9\%$ (при этом только по четырем – в $36,0 \pm 3,7\%$), по всем пяти – в $16,5 \pm 2,9\%$.

Коэффициент корреляции симметрии (если есть – 1 условный балл, если отсутствует – 0 условных баллов) между соседними пальцами слабой силы – от -0,11 до 0,16. Вместе с этим максимальная суммарная симметрия наблюдается в случаях, при которых имеет место симметрия на указательных пальцах (коэффициент корреляции 0,60) и меньше всего зависит от симметрии или ее отсутствия на мизинцах (коэффициент корреляции 0,30). Во всех случаях уровень значимости расчетных значений коэффициентов $p < 0,05$.

Мужчины. На больших пальцах полная билатеральная симметрия наблюдается в $64,8 \pm 4,6\%$ случаев, на указательных – в $50,0 \pm 4,8\%$, на средних – в $72,2 \pm 4,3\%$, на безымянных – в $67,6 \pm 4,5\%$, на мизинцах – в $93,5 \pm 2,4\%$. Эти показатели практически не отличаются от таких же показателей для обобщенной выборки.

Совпадение хотя бы по одной паре пальцевых признаков имеет место в 100% наблюдений (при этом совпадение только по одной паре – в $4,6 \pm 2,0\%$), по не менее чем двум любым – в $95,4 \pm 2,0\%$ (при этом только по двум – в $13,0 \pm 3,2\%$), по не менее чем трем любым – в $82,4 \pm 3,7\%$ (при этом только по трем – в $28,7 \pm 4,4\%$), по не менее чем четырем любым – в $53,7 \pm 4,8\%$ (при этом только по четырем – в $37,0 \pm 4,6\%$), по всем пяти – в $16,7 \pm 3,6\%$.

Коэффициент корреляции симметрии между соседними пальцами слабой силы – от -0,08 до 0,16. Максимальная суммарная симметрия наблюдается в случаях, при которых имеет место симметрия на указательных пальцах (коэффициент корреляции 0,63) и меньше всего зависит от симметрии или ее отсутствия на мизинцах (коэффициент корреляции 0,33). Во всех случаях уровень значимости расчетных значений коэффициентов $p < 0,05$.

Полученные данные для женщин не приводим, поскольку в асимметрии типов пальцевых папиллярных узоров половой диморфизм не установлен.

Выводы. Папиллярным узорам пальцев рук карелов, вепсов и финнов, проживающих на территории Карелии, свойственна высокая степень билатеральной симметрии, в среднем составляющая около 70%. Наи-

большой процент полной симметрии имеет место в парах мизинцевых пальцев, наименьший – в парах указательных пальцев. Полная симметрия по всем 5 парам пальцев почти в 5 раз чаще встречается по сравнению с симметрией только по одной паре пальцев, а полное отсутствие симметрии не встречается вовсе. Полученные данные представляют ценность для медико-генетической паспортизации коренного населения Карелии [3, 4]. Кроме того, они могут быть использованы при установлении личности неопознанных трупов [1, 2] и при решении вопроса об исключении принадлежности следов рук, обнаруженных на месте происшествия, одному и тому же лицу [5].

Литература.

1. Акопов, В.И. Организационные и научные вопросы медико-криминалистической идентификации личности неопознанного трупа с помощью дерматоглифики пальцев рук и ног / В.И. Акопов [и др.] // Проблемы экспертизы в медицине. – 2001. – Т. 1. – № 2. – С. 8-12.
2. Божченко, А.П. Проблемы и перспективы дактилоскопии и дерматоглифики в криминалистической и судебно-медицинской экспертной практике / А.П. Божченко // Судебная экспертиза. – 2007. – № 2 (10). – С. 29-36.
3. Божченко, А.П. Особенности дерматоглифической конституции русских Республики Карелия / А.П. Божченко, В.И. Ригонен // Ученые записки Петрозаводского государственного университета. – 2015. – № 6 (151). – С. 56-59.
4. Божченко, А.П. Возможности и перспективы дерматоглифик в медицине / А.П. Божченко [и др.] // Военно-медицинский журнал. – 2008. – Т. 329. – № 12. – С. 19-24.
5. Никитин, И.М. Установление принадлежности следов нескольких пальцев одному человеку / И.М. Никитин [и др.] // Судебная экспертиза. – 2008. – № 1 (13). – С. 64-70.
6. Ригонен, В.И. Этнотерриториальные особенности папиллярных узоров пальцев рук русских, киргизов и узбеков / В.И. Ригонен, А.П. Божченко // Судебно-медицинская экспертиза. – 2017. – Т. 60. – № 1. – С. 14-18.

УДК 611.3

Строение стенки органов пищеварительного тракта по данным современных методов визуализации

Романович А.В.

УО «Витебский государственный ордена Дружбы народов медицинский университет», г. Витебск, Беларусь

На протяжении более чем 30 лет ультразвуковое исследование (УЗИ) желудочно-кишечного тракта не теряет своей актуальности благодаря неинвазивному нерадиационному характеру метода. Невозможно заменить эндоскопическое исследование, однако УЗИ имеет свою диагностическую нишу благодаря уникальной возможности оценки стенки желудка и кишечника. В то же время имеется ряд технических трудностей при УЗИ желудочно-кишечного тракта вследствие наличия внутри полостных органов газа и содержимого, затрудняющего ультразвуковую

визуализацию. Для ее улучшения применяется контрастирование, заключающееся во введении жидкости в желудок или кишечник [1, 2]. В то же время такие методики недостаточно известны и не имеют широкого распространения в практике. Сравнительная оценка диагностических возможностей ультразвукового исследования желудка при различных вариантах методики с последующей систематизированной статистической оценкой в данный момент освещена недостаточно.

Материалы и методы. Анализ литературных данных осуществлялся на основании результатов исследований, представленных в базе данных «PubMed» и e-library [3, 4]. При выборке данных в базе данных «PubMed» в качестве ключевых слов использовались следующие: ultrasound diagnosis, abdominal ultrasound, gastric wall ultrasound. Поиск в базе данных e-library проводился с использованием аналогичных терминов на русском языке. Глубина поиска составила 30 лет. Кроме того, учитывались данные из ведущих руководств по УЗД. Анализировались только доступные полнотекстовые источники. Искомые показатели были обнаружены в 86 источниках.

Ретроспективное исследование по собственным результатам включало анализ эхограмм 26 пациентов, прошедших трансабдоминальное УЗИ натощак и после применения методики заполнения желудка 400–500 мл деаэрированной (свежекипяченной) воды температурой 26–35°C.

Пациенты имели возраст от 25 до 74 лет. Группа обследуемых включала 10 женщин и 16 мужчин. Всем пациентам осуществлялась эзофагогастродуоденоскопия с гастробиопсией патологических изменений стенки желудка и последующей патоморфологической верификацией диагноза. По результатам проведенных обследований 16 пациентов имели язву желудка, 10 – рак желудка (2 человека – II, 5 – III и 3 – IV стадия заболевания), гистологические данные в последней группе выявили аденокарциному.

Пациентам I группы УЗИ кишечника осуществлялось с использованием ультразвуковых аппаратов «Logiq-500» (GE, США), «Logiq E9» (фирма «GE Healthcare», США), «ProSound Alpha 7» (фирма «Hitachi-Aloka Medical, Ltd.», Япония), «Aplio 500» (фирма «Toshiba», Япония); датчики – конвексный 3,5 МГц и линейный от 7,0 МГц и выше в зависимости от характеристик аппарата. Всем пациентам осуществляли УЗИ сначала конвексным датчиком 3,5 МГц, затем – высокочастотным линейным.

При статистическом анализе бинарных переменных применялись таблицы сопряженности с расчётом критерия χ^2 . Отличия считались статистически значимыми при $p < 0,05$.

Результаты и обсуждение. На основании анализа литературных данных установлено, что заполнение желудка жидкостью является дос-

таточно известным методическим приемом в ультразвуковой диагностике (УЗД) [1]. Обычно применяется 400–500 мл деаэрированной воды, что позволяет достаточно хорошо визуализировать стенку желудка и ее патологические изменения в виде опухоли и/или язвы. Вероятно, удлинение времени исследования и необходимость наличия определенного навыка врача являются препятствием для широкого использования методики.

Что касается заполнения кишечника контрастным веществом, существуют различные варианты такой ультразвуковой методики. В настоящее время достаточно широкое применение, прежде всего, за рубежом при компьютерной томографии (КТ) и магнитно-резонансной томографии (МРТ) получили методика энтероклизиса. Методика заключается во введении через зонд в тонкую кишку жидкости, которая позволяет контрастировать кишечную стенку.

Более прогрессивным вариантом УЗИ тонкой кишки и наиболее популярным в зарубежных исследованиях является методика тонкокишечной контрастной ультрасонографии (small intestine contrast ultrasonography – SICUS), когда пациент натошак самостоятельно принимает внутрь 250–500 мл раствора полиэтиленгликоля, используемого при подготовке к колоноскопии. Исследование по методике SICUS осуществляется с 15-минутным интервалом до эвакуации раствора из тонкой кишки. По данным литературы, такая методика используется в абсолютном большинстве УЗИ тонкой кишки за рубежом и позволяет значительно улучшить визуализацию кишечной стенки [1, 5]. Судя по публикациям и имеющейся региональной информации, в нашей стране методика SICUS не применяется.

Контрастирование толстой кишки при УЗИ осуществляется по двум вариантам. Один вариант представляет собой ультразвуковую ирригоскопию, когда через прямую кишку вводят жидкость и после этого осуществляют трансабдоминальное УЗИ [2, 5]. Более перспективным является исследование толстой кишки после применения раствора полиэтиленгликоля в полном соответствии с правилами подготовки к колоноскопии. В этом случае удастся визуализировать не только переднюю, как при исследовании натошак, но и заднюю стенку толстой кишки [2].

Ретроспективный анализ собственных данных выявил следующие результаты. Натощак при УЗИ патологические изменения желудка в виде симптома поражения полого органа были обнаружены у 15 пациентов из 26. При истинноположительной диагностике в 9 случаях имелся рак желудка, в 6 – язва желудка. После контрастирования желудка жидкостью у 24 пациентов из 26 были обнаружены патологические изменения стенки органа, причем рак желудка был визуализирован во всех 10 случаях, а язва – в 14 из 16 случаев. При сравнении результатов выявления измене-

ний стенки желудка на эхограммах при использовании контрастирования и без такового χ^2 оказался равен 6,56, т.е. отличия были статистически значимыми ($p < 0,025$).

В соответствии с проведенным нами исследованием контрастирование желудка в виде заполнения его жидкостью при ультразвуковом исследовании позволяет статистически значимо повысить частоту выявления патологических изменений стенки органа у пациентов, имеющих язву или рак желудка.

Литература.

1. Stei, W.W. Stomach volume determination using the ultrasonic B picture method / W. Stei, H. F. Brettel, T. Garten // Munch Med. Wochenschr. – 1972. – Vol. 114. – P. 1871–1873.
2. Ultrasound of the Gastrointestinal Tract / G. Maconi [et al.]. – 2nd ed. – Berlin ; Heidelberg : Springer-Verlag, 2014. – 289 p.
3. Пиманов, С. И. Ультразвуковая диагностика в гастроэнтерологии / С. И. Пиманов. – Москва : Практ. медицина, 2016. – 416 с.
4. Режим доступа: https://elibrary.ru/project_author_tools.asp
5. EFSUMB Recommendations and Guidelines for Gastrointestinal Ultrasound. Part 1: Examination Techniques and Normal Findings (Long version) / K. Nylund [et al.] // Ultraschall Med. – 2017. – Vol. 38. – P. e1–e15.

УДК 611.14:572.512.3

Клинически значимые варианты анатомии ветвления чревного ствола и прилежащих к нему лимфоузлов

Романович А.В., Папко М.А., Караткевич Т.А.

УО «Витебский государственный ордена Дружбы народов медицинский университет», г. Витебск, Беларусь

Значение чревного ствола и его непосредственных ветвей в кровоснабжении органов брюшной полости, выделение патологических состояний, в основе которых лежит уменьшение просвета этих сосудов определяет потребность в установлении вариантной анатомии всех образований, прилежащих к ним. Одним из факторов, выделенного в международной классификации болезней «Синдрома компрессии чревного ствола брюшной аорты» (№ 177.4 в классе IX МКБ-10), как раз и является давление на артерии увеличенных лимфатических узлов [1, 2, 5]. Диагностика синдрома компрессии чревного ствола сопряжена с большими трудностями [10, 13].

Как правило, наружный осмотр пациентов не выявляет каких-либо специфических признаков заболевания, поэтому важно применять инструментальные методы диагностики данной патологии.

Цель исследования – установление вариантов ветвления чревного ствола и способы их лучевой визуализации.

Материалы и методы. Материалом собственного анатомического исследования служили: 41 органокомплекс трупов людей, умерших в возрасте от 17 до 95 лет, полученных в моргах Витебских областного патологоанатомического бюро в соответствии с законодательством Республики Беларусь, и 76 фиксированных в растворах формальдегида органокомплексов трупов людей фонда препаратов кафедры анатомии человека УО «Витебский государственный медицинский университет».

Анализ вариантов ветвления чревного ствола и расположения прилежащих к нему лимфатических узлов у живого человека по данным лучевой визуализации выполнен на следующих параклинических данных:

- ангиограммы 67 людей в возрасте от 16 до 67 лет, проходивших обследование в УЗ «Витебская городская клиническая больница скорой медицинской помощи»;

- МР-томограммах брюшной полости 47 людей в возрасте от 12 до 43 лет, проходивших обследование в УЗ «Витебская областная клиническая больница».

Определение размеров структур произведено штангенциркулем прошедшим метрологический контроль с точностью до 0,1 мм.

Ангиограммы были получены на компьютерном томографе GENERAL ELECTRIC BRIGHT SPEEDELITE ADVANTAGE 32-срезовый (контраст Омни- пак). Обработка полученных изображений и определение размеров структур произведено с помощью программы RadiAntDICOMViewer (64-bit) точностью до 0,1 мм.

МРТ-снимки получены на томографе PhilipsIngenia1.5T Oraega, толщина среза – 5 мм. Обработка полученных изображений и определение размеров структур произведены с помощью программы RadiAntDICOMViewer (64-bit) точностью до 0,1 мм.

Статистическую обработку полученных данных проводили на персональной ЭВМ Intel CPU Celeron E3300 с использованием программ Microsoft Excel-2007 и Statistica10,0 for Windows. Применяли методы описательной статистики. Достоверность различий средних величин оценивалась непараметрическими методами с использованием критерия UМанна – Уитни. Минимальным уровнем доверительной вероятности была принята вероятность ошибки в 5%.

Результаты исследования и обсуждение. Классический вариант расположения и деления чревного ствола на три ветви (общую печеночную, левую желудочную, селезеночную артерии) был обнаружен в 68,29 % \pm 7,3 % случаев. Чревный ствол отходил от брюшной аорты на уровне Th_{XI}-L_{II} позвонков. Диаметр его составлял 5-11 мм ($6,8 \pm 3,12$ мм), его длина 12-30 мм ($23,5 \pm 8,7$ мм). На наших препаратах чревный ствол отходил от передней полуокружности аорты не всегда строго кпереди, а под различными углами в разных направлениях. Угол отхождения (оси

чревного ствола по отношению к оси аорты) варьирует в пределах 80-112° и составляет в среднем $93 \pm 7^\circ$. Левая желудочная артерия у места образования имела диаметр 2-5 мм ($4 \pm 1,27$ мм). Селезеночная артерия у места образования имела диаметр 4-8 мм ($6 \pm 2,12$ мм), ее длина составляла 70-260 мм (140 ± 53 мм).

По данным МРТ исследований, в 97 % нами был обнаружен классический вариант чревного ствола, при котором левая желудочная, селезеночная, общая печеночная отходили от одного источника. Также в ходе нашего исследования был найден необычный вариант чревного ствола: общее начало чревного ствола и верхней брыжеечной артерии у женщины 67 лет (рис. 1).

При описании ангиограмм мы нашли классический вариант чревного ствола в 100 % случаев.

Заключение. При оценке результатов исследования органов гепатодуоденальной зоны необходимо учитывать взаимовлияние изменений и вариантную анатомию расположенных здесь структур.

В ходе работы установлены анатомические варианты чревного ствола и способы их лучевой визуализации.

Результаты исследования показали, что самым частым вариантом ветвления чревного ствола является классический вариант с формированием трех основных ветвей он составил $84,86 \pm 1,7$ %. Вариант деления чревного ствола на две ветви и отхождение третьей ветви от другого источника встречается в $9,78 \pm 1,4$ %, был обнаружен вариант полного отсутствия чревного ствола в $0,57 \pm 0,16$ %, что необходимо принимать во внимание при хирургических вмешательствах на органах брюшной полости.

Все классические и редкие варианты ветвления чревного ствола четко визуализируются методами МРТ и МСКТ. Так, при МРТ исследовании впервые обнаружен вариант чревно-брыжеечного ствола.

Полученные данные могут использоваться в практической работе онкологов, радиологов, лучевых диагностов при интерпретации результатов диагностики и организации лечения заболеваний печени и желудка.

Литература.

1. Bednarova, Z. Raraifcation of celiac artery in the doraestic cat / Z. Bednarova // Folia Morphol. – 1984. – Vol. 34, N 1. – P. 36–44.
2. Irrigacao arterial hepatica em canideo / M. Niza [et. al.]. // Ver. Port. Cienc. Vet. – 2003. – Vol. 98, N 546. – P. 69–76.
3. Variations of celiac axis, common hepatic artery and its branches in 600 patients / B. Sureka [et al.] // Indian J. Radiol. Iraaging. – 2013. – Vol. 23. – P. 223–233.
4. Coexistence of raultiple anoraalies in the celiac- raesenteric arterial systera / M. Saeed [et al.] // Clin. Anat. – 2003. – Vol. 16. – P. 30–36.
5. Chitra, R. Clinically relevant variations of the coeliac trunk / R. Chitra // Singapore Med. – 2010. – Vol. 51. – P. 216–219.

6. Шведавченко, А. И. Анатомические особенности чревного ствола / А. И. Шведавченко // Морфология. – 2001. – № 5. – С. 62–65.
7. Кованов, В. В. Хирургическая анатомия артерий человека / В. В. Кованов, Т. И. Аникина. – М.: Медицина, 1974. – 360 с.
8. Клиническое руководство по ультразвуковой диагностике / под ред. В. В. Миткова. – М.: Медицина, 1997. – Т. 4.
9. Литвин, А. А. Малоинвазивные вмешательства под УЗ-контролем в хирургии органов брюшной полости / А. А. Литвин, Г. С. Раголевич, А. Г. Волошиненко // Малоинвазивная хирургия в Республике Беларусь. – Гомель, 2002. – С. 59–63.
10. Lyttkens, K. Ultrasound exaraination of lraph nodes in the hepatoduodenal ligafflent / K. Lyttkens, L.Forsberg, E.Hederstrora //Br. J. Radiol. – 1990.– Vol. 63, № 745. – P. 26–30.

УДК 611.14:572.512.3

Взаимосвязь индекса массы тела и размеров малой подкожной вены

Семеняго С. А., Введенский Д. В.

УО «Гомельский государственный медицинский университет», г. Гомель, Беларусь

Наиболее частым признаком хронической венозной недостаточности (ХВН) является варикозное расширение вен нижних конечностей (ВРВ НК), по различным данным до 66% мужчин и до 89% женщин имеют признаки данного заболевания разной степени выраженности. Согласно данным российского обсервационного исследования СПЕКТР не состоятельность малой подкожной вены (МПВ), как изолированная, так и в сочетании с поражением других вен, наблюдалась в 71% случаев среди пациентов, обратившихся по поводу ВРВ НК [1,2]. «Золотым стандартом» оценки состояния венозного русла нижних конечностей (НК) в настоящее время является дуплексное ультразвуковое (УЗ) сканирование, позволяющее выявить как морфологические, так и гемодинамические изменения венозной системы. Увеличение диаметра подкожных вен является одним из признаков ВРВ НК и, по некоторым данным, имеет отношение к развитию последующего венозного рефлюкса [3]. Однако, также имеются данные о том, что изменение диаметра большой подкожной вены (БПВ) может быть не ассоциировано с рефлюксом, а связано с полом и значением индекса массы тела (ИМТ) и наблюдаться у лиц, не страдающих ХВН [4,5]. В то же время, таких данных о вариациях диаметра МПВ найдено не было, что определило цель исследования: изучение особенностей диаметра МПВ у пациентов различного пола и разным показателем ИМТ, не страдающих ХВН.

Материалы и методы исследований. Обследовано 130 пациентов (260 конечностей) обоего пола возраста от 18 до 35 лет, без признаков ХВН, из них 55,3% мужчин, 44,7% – женщин. ИМТ рассчитан по форму-

ле: отношение массы тела в килограммах к квадрату роста в метрах. По значению ИМТ пациенты были разделены на три группы согласно критериям ВОЗ: группа пациентов с нормальной массой тела (ИМТ: 18,5–24,99) – 70,8% случаев; группа пациентов с избыточной массой тела (ИМТ: 25–29,99) – 15,4% случаев; группа пациентов с ожирением первой степени (ИМТ: 30–35) – 13,8%. Пациенты с дефицитом массы тела и более высокими степенями ожирения отсутствовали.

Оценка диаметра МПВ проводилась на УЗ аппарате Mindray с использованием линейного датчика по стандартному протоколу исследования вен НК. Измерение диаметра МПВ производилось в положении пациента стоя как в продольной, так и в поперечной плоскости сканирования на уровне 3 см дистальнее сафенопоплитеального соустья, либо, при отсутствии последнего, на 3 см дистальнее подколенной складки. Отсутствие патологии со стороны вен определялось по следующим критериям: в В-режиме – наличие эхонегативного просвета, толщина стенок не более 2 мм с гладкой внутренней поверхностью без пристеночных наложений, положительная проба с компрессией датчиком; при доплерографии и цветовом доплеровском картировании – отсутствие ретроградного кровотока в местах венозных клапанов.

Статистическая обработка полученных данных проводилась с использованием программ MS Office Excel 2010 и Statistica 10.0. Применялся тест Шапиро-Уилка для оценки нормальности распределения признака, распределение считалось нормальным при значениях p больше 0,05. Т.к. в группах распределение было отличным от нормального, в качестве меры центральной тенденции количественных признаков была выбрана медиана, а для интервальной оценки были использованы верхний и нижний квартили, также указывались значения минимума и максимума. Применялся критерий Краскела-Уоллиса для сравнения нескольких групп и критерий Манна-Уитни для сравнения двух групп, различия считались статистически значимыми при значениях $p < 0,05$. При поиске зависимости между диаметром МПВ и значением ИМТ использовался коэффициент ранговой корреляции Спирмена. При модулях значений коэффициента менее 0,3 корреляция считалась слабой, от 0,3 до 0,7 – умеренной, более 0,7 – высокой.

Результаты и их обсуждение. В ходе проведенного исследования при сравнении пациентов разного пола по диаметру МПВ статистически значимых отличий установлено не было ($p=0,565$) из чего был сделан вывод об отсутствии влияния фактора пола на диаметр МПВ. Данные сопоставимы с исследованиями других авторов, которые определяют разницу значений диаметра МПВ у пациентов различного пола в 0,1–0,3 мм [4,5]. Полученные количественные данные отображены в таблице 1.

Таблица 1. Диаметр МПВ у пациентов различного пола.

Пол	Медиана, мм	Минимум, мм	Максимум, мм	Нижний квартиль, мм	Верхний квартиль, мм
ж	2,6	1,4	5,3	2,2	3,2
м	2,7	1,2	5	2,35	3,25

При корреляционном анализе между диаметром МПВ и значением ИМТ обнаружена слабая прямая корреляционная связь ($r_s=0,228$). Группы пациентов с различным ИМТ были сравнены между собой по диаметру МПВ (табл. 2), различия оказались статистически значимы ($p=0,0261$). При попарном сравнении по диаметру МПВ группа пациентов с нормальной массой тела статистически значимо отличалась от пациентов с избыточной массой тела ($p=0,0417$). У пациентов с нормальным ИМТ при достаточно широком разбросе значений диаметра МПВ медиана составила 2,5 мм, что на 0,5 мм ниже аналогичного показателя в группе пациентов с избыточным весом. То же самое касалось и квартильных значений: показатели пациентов с нормальным ИМТ были меньше на 0,5 мм аналогичных показателей у пациентов с избыточной массой тела. При сравнении группы пациентов с нормальной массой тела и ожирением первой степени, наблюдались ещё большие различия ($p=0,0165$) и рост разницы соответствующих показателей. При сравнении групп пациентов с избыточной массой тела и ожирением первой степени между собой статистически значимых отличий выявлено не было ($p=0,355$).

Таблица 2. Диаметр МПВ в группах пациентов с различным ИМТ.

Группа ИМТ	Медиана, мм	Минимум, мм	Максимум, мм	Нижний квартиль, мм	Верхний квартиль, мм
Нормальная масса тела	2,5	1,2	5,3	2,1	2,9
Избыточная масса тела	3,0	2,4	4,0	2,6	3,4
Ожирение первой степени	3,15	3,0	5,0	3,0	3,3

Исследования других авторов, посвященные поверхностной венозной системе НК, главным образом фокусировались на БПВ и сафенофеморальном соустье и описывали прямую взаимосвязь значения ИМТ и диаметра БПВ [3,4,5]. Наше исследование показало, что на МПВ значение ИМТ также оказывает влияние. При наличии избыточной массы тела диаметр МПВ может увеличиваться на 0,5 мм и более, не являясь при этом признаком нарушения венозной гемодинамики. Данные нашего исследования получены впервые и могут быть полезны для уточнения результатов УЗ исследования венозного русла НК.

Литература.

1. Проспективное обсервационное исследование СПЕКТР: регистр пациентов с хроническими заболеваниями вен нижних конечностей / В. С. Савельев [и др.] // Флебология. – 2012. – № 1. – С. 4–9.
2. Семеняго, С. А. Гендерно-соматотипические особенности размеров малой подкожной вены / С. А. Семеняго, В. Н. Жданович // Проблемы здоровья и экологии. – 2019. – № 3 (61). – С. 56–61.
3. Vascular ultrasonographic measurement of diameters of great saphenous veins without reflux in women / С. А. Engelhorn [et al.] // J. Vasc. Bras. – 2017. – Vol. 16, N 2. – P. 125–129.
4. Jin, H. J. The cutoff value of saphenous vein diameter to predict reflux / H. J. Jin, P. Ho-Chul // J. Korean Surg. Soc. – 2013. – Vol. 85, N 4. – P. 169–174.
5. Peripheral veins: influence of gender, body mass index, age and varicose veins on cross-sectional area / K. Kroger [et al.] // Vascular Med. – 2003. – Vol. 8. – P. 249–255.

УДК 611.7:611.018.2

Органогенез соединительнотканых органов опорно-двигательного аппарата

Стрижков А.Е., Николенко В.Н.

*ФГАОУ ВО Первый Московский государственный медицинский университет
им. И.М. Сеченова Минздрава России (Сеченовский Университет); ФГБОУ ВО
Московский государственный университет им. М.В. Ломоносова, г. Москва, Россия*

Представление об общих принципах и локальных особенностях развития органов имеет одновременно теоретическое и прикладное значение для фундаментальной и клинической медицины. Закономерности формирования систем органов в целом и их отдельных элементов в частности лежат в основе объяснения врожденной патологии, механизмов регенерации, конституциональных различий строения у человека. При этом важнейшим условием качественной оценки изменения органа в онтогенезе является правильная его систематизация.

Однако значительная часть анатомических структур, выделенная И.П. Матюшенковым как мягкий остов [1], не имеет анатомической систематизации, т.е. не включена ни в одну из известных систем органов [2]. При этом исследователи указывают на наличие у элементов мягкого остова признаков анатомической обособленности от других структур и сходства между собой [3]. В литературе имеются единичные сведения о морфогенезе связок суставов [4, 5], но нет систематизированных данных об общем органогенезе элементов мягкого остова. В связи с этим изучение системных признаков строения этих органов на разных этапах онтогенеза представляется актуальной задачей современной морфологии.

Целью исследования было выявление основных стадий органогенеза соединительнотканых органов опорно-двигательного аппарата.

Для достижения поставленной цели решались задачи:

1. Уточнение понятия соединительнотканый орган (далее СТО).

2. Выявление особенностей анатомического и гистологического строения разных СТО опорно-двигательного аппарата на ранних этапах развития у человека.

3. Установление и обоснование основных этапов органогенеза СТО опорно-двигательного аппарата.

Материал и методы исследования. Материалом для исследования служили трупы 200 плодов, 15 новорожденных и 8 грудных детей. Объектом исследования являлись связки и капсула крупных суставов конечностей, сухожилия мышц, удерживатели сухожилий. Общей особенностью их строения было наличие мест костной фиксации. Использовались макромикроскопические, гистологические и биомеханические методы исследования. Обследовались разные участки СТО на протяжении и места их костной фиксации и прилежащие эпифизы костей конечностей. Проводилась морфометрия на макромикро- и микроскопическом уровнях. Математико-статистический анализ количественных данных проводился с использованием стандартных продуктов (MS Excel, Statistica) и собственных разработок.

Результаты и их обсуждение. Анализ полученных данных позволил выявить четыре стадии органогенеза СТО:

1)Закладка; 2) Созревание; 3) Рост; 4) Функциональная дефиниция.

Закладка СТО идет гетерохронно. В первую волну закладки (12-15 нед.) СТО представляют собой совокупность мезенхимных клеток, ориентированных в одном направлении. Раньше других структур закладываются капсула суставов, внутрисуставные связки и сухожилия мышц. Последние являются частью органа – мышца, но особенности их строения на ранних этапах развития подобны возрастной динамике морфологии СТО.

Во вторую волну (18-23 недели) закладываются внесуставные внекапсулярные связки и удерживатели сухожилий мышц конечностей. На этом этапе вновь появившийся СТО образован группой пучков коллагеновых волокон (ПКВ) первого порядка, разделенных близко расположенными друг к другу фибробластами с овальными ядрами.

На стадии созревания в СТО нами выделяется несколько гистопографических участков, выполняющих разные функции: зона нагружения, зона роста и зона прикрепления. Зона нагружения занимает среднюю часть СТО и образована эмбриональной плотной оформленной соединительной тканью. Основу фиброархитектоники ее представляют ПКВ первого и второго порядков. Коллагеновые волокна слабо окрашиваются гистологическими красителями.

Зона прикрепления находится на границе хрящевой закладки кости и СТО. Морфологически она представлена эмбриональным волокнистым хрящом. У большинства локализаций внутри зоны можно выделить два участка, отличающихся степенью упорядоченной организации коллагеновых волокон: 1) проксимальный с четко выраженными ПКВ первого порядка, разделенных цепочками клеток хондробластического ряда; 2) дистальный со слабой организацией ПКВ, разделенных изогенными группами хондробластов.

Зона роста занимает промежуточное положение между зонами нагружения и прикрепления. Для этого участка СТО характерно: высокая плотность полиморфных клеток в признаках фибро- и хондробластной активности. ПКВ первого порядка в центре зоны «обрываются», т.е. имеются признаки формирования пучковых коллагеновых структур по двум направлениям: от центра зоны роста к СТО и к кости.

У СТО, имеющих два места костной фиксации (суставная капсула и связки, удерживатель сухожилий) можно выделить по две зоны роста и прикрепления.

На стадии роста отмечается равномерный рост СТО. Корреляционный анализ установил сильную зависимость размеров СТО от возраста (коэффициенты парной корреляции более 0,9).

Главной гистологической особенностью этой стадии является изменение зоны роста: здесь уменьшается плотность клеточных элементов, сближаются ПКВ первого порядка со стороны зон нагружения и роста.

На стадии функциональной дефиниции ПКВ первого порядка плотной оформленной соединительной ткани зоны нагружения СТО продолжают в ПКВ волокнистого хряща зоны прикрепления. Присутствуют морфологические признаки редукции зоны роста, однако на ее месте очень долго сохраняется высокая плотность клеточных элементов фибробластического и хондробластического рядов.

Морфометрический анализ формы СТО на стадии функциональной дефиниции показывает замедление динамики и некоторую стабилизацию формы (отмечается асимптота экспоненциальных функций относительных ширины и толщины на разных уровнях органа).

Заключение. Полученные данные позволяют расширить представление об элементах мягкого остова, а концепция «соединительнотканного органа» раскрывает некоторые механизмы патогенеза заболеваний и репаративной регенерации структур опорно-двигательного аппарата.

Литература.

1. Матюшенков, И. П. Мягкий остов человеческого тела, или Общая система волокнисто-клетчатых тканей / И. П. Матюшенков. – Москва, 1848.
2. Анатомия человека : учебник : в 2 т. Т. 1 / М. Р. Сапин [и др.] ; под ред. М. Р. Сапина. – Москва : ГЭОТАР-Медиа, 2012. – 528 с.

3. Сорокин, А. П. Общие закономерности строения опорного аппарата человека / А. П. Сорокин. – Москва : Медицина, 1973. – 262 с.
4. Strizhkov, A. E. Basic stages of organogenesis of joint ligaments of the lower extremities / A. E. Strizhkov, A. A. Salmanov // 4th Asian-Pacific International Congress of Anatomist. – Kusadasi, 2005. – P. 249.
5. Стрижков, А. Е. Стадии морфогенеза внутрисуставных связок суставов нижней конечности человека / А. Е. Стрижков, Р. З. Нуриманов // Астрах. мед. журн. – 2012. – Т. 7, № 4. – С. 238–240.

УДК 611.714/.716:616-07

Шовные кости как недооцененный фактор в современной медицинской диагностике

Холстинина А.Н., Кузнецова М.А.

ФГАОУ ВО «Первый Московский государственный медицинский университет» Минздрава России (Сеченовский Университет), г. Москва, Россия

Объект исследования в настоящей статье – шовные (вормиевы) кости.

Предмет исследования – причины возникновения аномальных центров оссификации и их роль в диагностике патологий опорно-двигательного аппарата.

Цель работы – изучить причины формирования шовных костей и оценить важность своевременного обнаружения данных костных образований.

Актуальность работы обусловлена малым количеством существующих на сегодняшний день исследований по рассматриваемой теме, результаты которых часто недооценены и не принимаются во внимание при проведении различных медицинских манипуляций.

Материалы и методы исследований: с помощью метода сравнительного анализа, а также статистического метода, проведенных в ходе изучения теоретического материала, были получены следующие

Результаты: шовные кости, предположительно образующиеся вследствие влияния на организм генетических и экологических факторов, могут выступать в качестве диагностического признака ряда патологий опорно-двигательного аппарата. Так, повышенное количество вормиевых костей, именуемое в иностранной литературе SNWB (significant number of Wormian bones), может сигнализировать о развитии ряда опасных заболеваний, которые объединяют в аббревиатуру “PORKCHOPS”. На сегодняшний день практикующие врачи не уделяют должного внимания данным костным образованиям и даже полностью игнорируют их присутствие, недооценивая роль шовных костей при постановке диагноза, особенно в пренатальной диагностике, и при изучении результатов, полученных в ходе судебно-медицинской экспертизы. Также не прини-

мается во внимание тот факт, что наличие вормиевых костей является важным фактором при подборе тактики проведения хирургических манипуляций.

Обсуждение: Шовные или вормиевы кости – нерегулярные, добавочные кости, встречающиеся в межшовном пространстве в лицевом и наиболее часто в мозговом отделах черепа. Свое название данные образования получили в честь датского исследователя Оле Ворма, который впервые описал несколько небольших костей, обнаруженных им в области ламбдовидного шва. Вормиевы кости формируются вследствие возникновения аномальных центров окостенения в различных частях черепа, в частности, в швах, а также в районе брегмы, птериона и лямбды.

Описанные Вормом костные образования на сегодняшний день имеют важное диагностическое значение, поскольку могут служить маркером ряда патологий, таких как: пикнодисостоз (Pycnodysostosis), несовершенный остеогенез (Osteogenesis imperfecta), рахит (Rickets), синдром Менкеса ("Kinky-hair" Menke's syndrome), клейдокраниальный дисостоз (Cleidocranial dysostosis), гипотиреоз, гипофосфатазия (Hypothyroidism / Hypophosphatasia), ото-палато-дигитальный синдром (Otopalatodigital syndrome), прогерия и первичный акроостеолиз (Progeria / Primary acroosteolysis), синдром Дауна (Down's syndrome). Для перечисленных заболеваний была составлена мнемоническая аббревиатура "PORKCHOPS", что в переводе на русский язык означает свиные отбивные [6].

Для объяснения причин формирования шовных костей был проведен ряд исследований, где выдвигались гипотезы о влиянии на организм различных генетических и экологических факторов. Однако, ясности в данном вопросе добиться до сих пор не удалось. Среди возможных факторов, индуцирующих развитие аномальных центров окостенения и, как следствие, появление вормиевых костей, выделяют искусственные деформации черепа (artificial skull deformation), то есть намеренные изменения формы головы посредством использования ряда приспособлений [2]; непреднамеренные деформации черепа; спонтанные деформации черепа, причиной которых может служить краниостеноз, являющий собой процесс преждевременного зарастания швов [4]; а также ряд генетических мутаций, затрагивающих процессы оссификации.

Шовные кости служат одним из диагностических признаков несовершенного остеогенеза. Данный термин является собирательным, объединяя в одно название группу патологий соединительной ткани [3]. При рентгенологическом исследовании черепа человека с несовершенным остеогенезом можно выявить наличие SNWB (significant number of Wormian bones) или повышенного количества вормиевых костей, что, как правило, составляет от 10 и более [5].

Следует отметить, что в ходе некоторых исследований была выявлена следующая закономерность: при различных деформациях черепа обнаруживается не более 10 костных образований в области швов, однако при наличии патологий, объединенных в вышеупомянутую аббревиатуру “PORKCHOPS”, количество шовных костей может превышать и сотню, а то есть являться повышенным.

Литература.

1. Bennett, K. A. The etiology and genetics of wormian bones / K. A. Bennett // Am. J. Phys. Anthropol. – 1965. – Vol. 23, N 3. – С. 255–260.
2. El-Najjar, M. Y. The effect of artificial cranial deformation on the incidence of wormian bones in the lambdoidal suture / M. Y. El-Najjar, G. L. Dawson // Am. J. Phys. Anthropol. – 1977. – Vol. 46, N 1. – С. 155–160.
3. Marini, J. C. Osteogenesis Imperfecta // Primer on the Metabolic Bone Diseases and Disorders of Mineral Metabolism / J. C. Marini. :Wiley, 2018. – С. 871–877. Режим доступа: <https://www.wiley.com/en-us/Primer+on+the+Metabolic+Bone+Diseases+and+Disorders+of+Mineral+Metabolism%2C+9th+Edition-p-9781119266563>
4. Pickett, A. T. Wormian Bone in the Anterior Fontanelle of an Otherwise Well Neonate / A. T. Pickett, M. A. Montes // Cureus. – 2019. doi:10.7759/cureus.4741
5. Wormian bones in osteogenesis imperfecta: Correlation to clinical findings and genotype / O. Semler [et al.] // Am. J. Med. Genetic. Part A. – 2010. – Vol. 152, N 7. – P. 1681–1687.
6. Vasi, P. Rare unilateral Wormian Bone on Coronal suture and multiple sutural bones on Lambdoid suture: a Case Report / P. Vasi // IOSR J. Dent. Med. Scien. – 2013. – Vol. 9, N 2. – С. 22–23.

УДК 611.126:611.132

Особенности строения миокардиальных мостиков и венечных артерий под ними у взрослого человека

Цибизова Ю.А., Трушель Н.А., Шестакович Е.Н.

УО «Белорусский государственный медицинский университет», г. Минск, Беларусь

По данным литературы, миокардиальные мостики (ММ) представляют собой аномально расположенные волокна миокарда, покрывающие сегмент венечной артерии, в результате чего последний располагается в толще миокарда, а не на его поверхности. Такую аномалию исследователи называют по-разному: «мышечная перемычка», «мышечный мостик», «петля миокарда» или «интрамуральный ход передней межжелудочковой ветви».

ММ – это самая распространенная аномалия хода венечных артерий, которая встречается, по данным разных авторов [1,2,3], в 25%-35% случаев. Большой интерес к ней обусловлен наличием причинно-следственной связи между наличием ММ в сердце человека и кардиоваскулярной патологии, которая особенно проявляется при работе сердца в условиях повышенной функциональной нагрузки.

По данным многих авторов [2,3], ММ над передней межжелудочковой ветвью левой венечной артерии (ПМЖВ) могут явиться причиной внезапной сердечной смерти людей молодого возраста в результате острой коронарной недостаточности. Поэтому, знания о топографических, морфологических и морфометрических особенностях ММ и строении участков венечных артерий, расположенных под мостиками, особенно актуальны для кардиологов, а также для врачей-кардиохирургов при проведении миотомии ММ и стентирования венечных артерий.

Согласно данным литературы [1], ММ в 45-95% случаев встречаются над ПМЖВ левой венечной артерии (между ее проксимальной и средней третью). Кроме того, ММ могут располагаться над диагональной ветвью и ветвью тупого края, а также ветвями правой венечной артерии. Многие авторы выделяют 2 типа ММ: поверхностный (75%) и глубокий (25%) [1,3]. При поверхностном типе толщина (высота) ММ не превышает 1,5 мм. При глубоком типе толщина ММ может варьировать в диапазоне от 1,5 мм до 3 см, что может приводить к нарушению кровотока в венечной артерии под ММ.

Известно, что гемодинамический фактор является главенствующим в инициации атерогенеза в венечной артерии, расположенной под мышечным мостиком [2,4]. При этом атеросклеротические изменения в артерии зависят от протяженности и толщины мышечного мостика. Так, по данным Michel T. Corban, OliviaY. Hung, 2015 год., в сегменте артерии перед ММ атеросклеротические изменения стенки сосуда обнаруживаются в 98 % случаев, в то время как сегмент, расположенный под ММ никогда не подвергается атеросклеротическим изменениям, а в сегменте артерии после выхода из-под ММ они обнаруживаются только в 2% случаев. Такая предрасположенность проксимального сегмента к формированию атеросклеротических бляшек обусловлена особенностями кровотока данной области, а именно снижением напряжения сдвига сосудистой стенки, что приводит к ряду изменений внутренней оболочки артерии и, как следствие, эндотелиальной дисфункции [3]. В сегменте артерии под ММ исследователи не обнаруживали атеросклеротических изменений, так как, по их мнению, в стенке сосуда отсутствовали гладкие мышечные клетки синтетического типа, которым отводится главная роль в формировании атеросклеротической бляшки.

Некоторые авторы [2,5] выявили взаимосвязь между толщиной ММ и направлением волокон миокарда, пересекающих венечную артерию. По их данным, поверхностные ММ пересекают подмостиковый сегмент артерии косо под острым углом или перпендикулярно, в то время как миокардиальные волокна глубокого мышечного мостика расположены поперечно или спирально по отношению к венечной артерии, начинаясь

из миокарда верхушки правого желудочка и заканчиваясь в межжелудочковой перегородке выше ММ.

Отдельные авторы [1] между ММ и сегментом венечной артерии описывают наличие жировой клетчатки и рыхлой волокнистой соединительной ткани, которые способствуют резистентности венечной артерии во время систолы сердца.

Цель настоящего исследования: установить топографические, анатомические и морфометрические особенности ММ и венечных артерий под ними в сердце взрослого человека.

Материал и методы исследования. Макромикроскопически изучены морфологические и морфометрические особенности ММ и венечных артерий под ними на 30 препаратах сердца взрослого человека (аутопсийный материал). Статистическая обработка данных проводилась с помощью программы «MicrosoftExcel 2013».

Результаты и их обсуждение. В ходе проведенного исследования ММ были обнаружены в 43,33% случаев. В 23,07% наблюдений в одном сердце присутствовало 2 и более миокардиальных мостика. Наиболее частой локализацией мышечных мостиков (52,94%) являлась ПМЖВ левой венечной артерии, второй по распространенности являлась ветвь тупого края (23,53%) и по 11,76% -диагональная ветвь и задняя межжелудочковая ветвь правой венечной артерии. В 52,94 % случаев выявлены глубокие ММ (толщина >1,5 мм), в 47,06% - поверхностные. Морфометрические параметры глубоких ММ представлены в таблице 1.

Таблица 1. Морфометрические параметры глубоких ММ, Ме (25%-75%), lim

Длина ММ (мм)	Толщина ММ (мм)
20 (15,0-28,0), 5,0-56,0	2,5 (1,6-3,2), 1,5-6

Морфометрические параметры глубоких ММ над ПМЖВ, а также диаметры участка венечной артерии в проксимальном, подмостиковом и дистальном сегментах отображены в таблице 2.

Таблица 2. Морфометрические параметры ММ, расположенных над ПМЖВ, и разных сегментов артерии под ММ, Ме (25%-75%), lim

Длина ММ (мм)	Толщина ММ (мм)	Наружный диаметр проксимального сегмента артерии (мм)	Наружный диаметр сегмента артерии под ММ (мм)	Наружный диаметр дистального сегмента артерии (мм)
20 (20,0-28,0), 12,0-56,0	2,5 (1,5-3,2), 1,3-4,0	5,5 (5,4-5,5), 5,0-6,0	3,0 (3,0-3,8), 2,5-4,1	3,5 (2,5-4,1), 1,0-5,5

В результате исследования особенностей строения стенки венечной артерии, расположенной под глубокими ММ, было выявлено утолщение интимы (явления атерогенеза) в 88,89% наблюдений. Макроскопически установлено, что в проксимальном сегменте артерии наблюдалось значительное утолщение интимы сосуда, в среднем сегменте - наименьшее, в дистальном сегменте – выявлялись промежуточные значения.

Выводы. 1. Наиболее часто ММ встречаются над ПМЖВ левой венечной артерии (52,94%), реже – над ветвью тупого края (23,53%) и еще реже (11,76%) – над диагональной ветвью и задней межжелудочковой ветвью правой венечной артерии.

2. Толщина внутренней оболочки артерии, расположенной под ММ, характеризуется разной величиной, которая зависит от сегмента артерии: в проксимальном сегменте - толщина интимы наибольшая, в среднем (подмостиковом) сегменте - наименьшая, в дистальном сегменте – выявляются промежуточные значения, что обусловлено особенностями кровотока в этой артерии.

3. Значение наружных диаметров проксимального и дистального сегментов туннелированной артерии под глубокими ММ больше, чем значение ее подмостикового сегмента, что указывает на его констрикцию, сохраняющуюся во время диастолы сердца, что может приводить к ишемии миокарда.

Литература.

1. Angelini, P. Coronary anomalies: incidence, pathophysiology, and clinical relevance / P. Angelini, J. A. Velasco, S. Flamm // *Circulation*. – 2002. – Vol. 105. – P. 2449–2454.

2. Irvin, R. G. The angiographic prevalence of myocardial bridging in man / R. G. Irvin // *Chest*. – 1982. – Vol. 81. – P. 198–202.

3. Comparison of intravascular ultrasound and angiography in the assessment of myocardial bridging / J. Ge [et al.] // *Circulation*. – 1994. – Vol. 89. – P. 1725–1732.

4. Yamaguchi, M. Myocardial bridging as a factor in heart disorders: critical review and hypothesis / M. Yamaguchi, P. Tangkawattana, R. L. Hamlin // *Acta Anat. (Basel)*. – 1996. – Vol. 157. – P. 248–260.

5. Tauth, J. Myocardial infarction associated with myocardial bridging: case history and review of the literature / J. Tauth, T. Sullebarger // *Cathet. Cardiovasc. Diagn.* – 1997. – Vol. 40. – P. 364–367.

Варианты расположения поднадколенниковой ветви подкожного нерва, относительно костных ориентиров
(предварительное исследование)

Юсифов Я.Э., Кубраков К.К., Бонцевич С.В.

УО «Витебский государственный ордена Дружбы народов медицинский университет», г. Витебск, Беларусь

При выполнении эндопротезирования и других хирургических вмешательств на коленном суставе наблюдается невропатическая боль, особенно в области надколенника [1,2]. При этом ежегодно увеличивается число пациентов, которым выполняются такие манипуляции. При различных видах доступа в области коленного сустава (например доступ по Кохеру), может пересекаться поднадколенниковая ветвь подкожного нерва) [3]. Это существенно влияет на течение послеоперационного периода. Очень часто прооперированные пациенты жалуются на боли в колене, особенно при его движениях, что приводит к ограничению подвижности. У них удлиняются сроки восстановления и реабилитации [4].

Следовательно, при выполнении доступов в этой области необходимо учитывать особенности топографии подкожного нерва [5].

Цель работы. Определить варианты расположения (хода) поднадколенниковой ветви подкожного нерва относительно пальпаторно-определяемых костных анатомических образований.

Материал и методы. Исследование выполнено на 7 нижних конечностях, ампутированных в связи с некрозом голени и стопы у людей в возрасте 56-74 лет. Конечности фиксированы в 10% формалине. Выполнено анатомическое препарирование и морфометрия с использованием штангенциркуля, с точностью до 0,1 мм. В ходе препарирования подколенной области выделяли подкожный нерв от места выхода из приводящего канала, затем выделяли поднадколенниковую ветвь, до ее деления на мелкие конечные ветви. Затем были произведены замеры удаления подкожного нерва, его поднадколенниковой ветви относительно пальпаторно-определяемых костных анатомических образований. Количественные данные сгруппированы в таблицу вертикальных и горизонтальных размеров.

В качестве пальпаторно-определяемых костных анатомических образований были выбраны основание надколенника (*basis patellae*), наивысшая точка надколенника, верхушка надколенника (*apex patellae*), бугристость большой берцовой кости (*tuberositas tibia*) была использована для измерения в двух плоскостях, медиальный край надколенника. Все измерения, кроме как в вертикальной плоскости от бугристости большой берцовой кости, были проведены в горизонтальных плоскостях. В случа-

ях с разветвлением, измерения проводились до основной ветви. Все количественные данные подвергнуты статистической обработке средних величин и их ошибки, достоверность устанавливалась при $p < 0.05$.

Результаты. По данным наших измерений (таблица 1), в расположении поднадколенниковой ветви подкожного нерва встречаются различные вариации расстояний от точек костных выступов: верхний полюс надколенника – 3.1-5.0 см, нижний полюс надколенника – 3.7-5.0 см, срединная линия надколенника – 4.0-5.0 см, медиальный край надколенника – 2.0-9.7 см, горизонтальное расстояние от верхней точки бугристости большеберцовой кости – 2.0-5.0 см, вертикальное расстояние от верхней точки бугристости большеберцовой кости – 2.0-4.0 см. Нетрудно заметить, что наибольшая вариативность наблюдается при измерении от медиального края надколенника, где обычно производят переднемедиальный доступ на коленном суставе, что свидетельствует о наибольшей уязвимости поднадколенниковой ветви подкожного нерва при типичном переднемедиальном доступе.

Таблица 1. Расстояние от поднадколенниковой ветви подкожного нерва до костных ориентиров, в мм

Точки измерений	Расстояние до ветви, мм							Среднее зн. $S \pm m$
	1	2	3	4	5	6	7	
Верхушка надколенника	31	44	50	47	43	43	42	$43 \pm 9,5$
Наивысшая точка надколенника	40	50	50	50	46	46	50	47 ± 5
Основание надколенника	37	50	47	40	43	43	45	$43 \pm 6,5$
Медиальный край надколенника	20	80	97	66	60	85	82	$70 \pm 38,5$
Горизонтальное расстояние от верхней точки бугристости большеберцовой кости	20	37	50	25	43	32	28	33 ± 15
Вертикальное расстояние от верхней точки бугристости большеберцовой кости	40	40	30	20	23	27	40	31 ± 10

Выводы: В результате проведенного исследования была выявлена выраженная топографическая вариативность *r.infrapatellaris n.saphenus*. Наибольшая вариативность наблюдаются в измерении от медиального края надколенника (от 20 до 97 мм) и при измерении в горизонтальной плоскости от верхней точки бугристости большеберцовой кости (от 20 до 50 мм). Учитывая широкое применение переднемедиального доступа в хирургии в области коленного сустава и высокую вариативность хода поднадколенниковой ветви подкожного нерва, данная ветвь является наиболее уязвимой.

Литература.

1. Are perioperative interventions effective in preventing chronic pain after primary total knee replacement? A systematic review / A. D. Beswick [et al.] // *BMJ Open*. – 2019 Sep. – Vol. 9, N 9. – P. e028093.
2. Dellon, A.L. Partial denervation for persistent neuroma pain after total knee arthroplasty / A.L. Dellon, M.A. Mont, K.A. Krackow, D.S. Hungerford. // *Clin. Orthop. Relat. Res.* – 1995. – Vol. 316/ - P. 145-150.
3. Mochida, H. Injury to Infrapatellar branch of saphenous nerve in arthroscopic knee surgery / H. Mochida, S. Kikuchi. // *Clin. Orthop.* – 1995. – Vol. 320. – P. 88-94.
4. Anatomy of the Infrapatellar Branch in Relation to Skin Incisions and as the Basis to Treat Neuropathic Pain by Percutaneous Cryodenervation / T. Ackmann, , M. Von Düring, W. Teske, O. Ackermann, P. Müller, C. Von Schulze Pellengahr // *Pain physician*. – 2014. – Vol. 17, № 3. – P. 339-348.
5. Сравнительная эффективность методов анальгезии при эндопротезировании коленного сустава / Е.К. Ходьков, К.Б.Болобошко, К.М. Кубраков, А.К. Усович, Д.Н. Ловиков // *Вестник ВГМУ*. – 2020. – Т. 19, №1. – С. 66-72.

Глава 4. Микроструктура органов и систем организма в норме, эксперименте и при патологии

УДК 611.423.428:[612/63:612.273]

Характеристика рециркуляционной активности малых лимфоцитов брыжеечных лимфатических узлов плодов и новорожденных при хронической внутриутробной гипоксии

**Адайбаев Т.А., Аубакиров А.Б., Сулейменова Ф.М., Сагимова Г.К.,
Мауль Я.Я., Ковтун Э.А.**

НАО «Медицинский университет Астана», г. Нур-Султан, Казахстан

Известно, что через корковое вещество лимфатического узла проходят посткапиллярные венулы, которые обеспечивают миграцию лимфоцитов в лимфатический узел. Рециркуляция Т- и В-лимфоцитов между лимфой и кровью происходит до тех пор, пока кто-то из них не встретит антигенную детерминанту, обычно располагающуюся на поверхности макрофагов, к которой подходит его рецептор. Такое воздействие, основанное на высоком сродстве детерминант и рецепторов, выводит лимфоцит из циркулирующего пула и включает в иммунный ответ, протекающий в лимфатическом узле. Таким образом, герминативный центр вторичного узелка лимфатических узлов отвечает за генерацию иммунокомпетентных В-клеток. Наружная кора и мозговые тяжи отвечают за гуморальный ответ плазматических клеток, а паракортикальная зона – за клеточный иммунитет, осуществляемый Т-клетками. При иммунодефицитах удлиняется время рециркуляции и уменьшается количество мигрирующих лимфоцитов, а при антигенной стимуляции имеет место обратный процесс [1,2,3].

В связи с этим особый интерес представляет изучение изменения миграционной активности малых лимфоцитов и особенности становления иммунокомпетентных функциональных зон лимфатических узлов в раннем онтогенезе при гипоксическом состоянии организма у плодов и новорожденных детей.

Материалы и методы исследований. Материалом исследования явились брыжеечные лимфатические узлы от 45 мертворожденных и умерших новорожденных в перинатальном периоде (Таблица 1). Применялись следующие методы исследования: анатомические, гистологические, гистохимические, метод люминесцентно-микроскопического исследования, морфометрические, статистическая обработка результатов.

Таблица 1 - Распределение перинатального секционного материала (мертво- и новорожденные дети, n=45)

Группа исследования	Перинатальный период			
	Мертворожденные		Новорожденные	
	В сроки 28-36 недель беременности	В сроки 37-40 недель беременности	1-4 сутки после рождения	5-7 сутки после рождения
	I	II	III	IV
Общая (n-8)	2	2	2	2
Основная (n-37)	10	9	9	9

Результаты исследования и их обсуждение. При хронической внутриутробной гипоксии, в основной группе, было обнаружено угнетение процесса пролиферации лимфоидной ткани коркового вещества брыжеечных лимфатических узлов, который подтверждался достоверным уменьшением удельной площади морфофункциональных зон коркового вещества и достоверным снижением индекса К/М и МТ/МС.

Значительные изменения клеточного состава выявлены во всех морфофункциональных зонах брыжеечных лимфатических узлов. Так, процентное содержание малых и средних лимфоцитов в условиях внутриутробной гипоксии достоверно снижается, в то же время в паракортикальной зоне и мякотных тяжах количество больших лимфоцитов достоверно увеличивается, а в корковом плато и лимфоидных узелках, наоборот, уменьшается. Процент содержания бластов и клеток с фигурами митоза во всех морфофункциональных зонах достоверно ниже, чем в общей группе. Отмечено достоверное увеличение процентного содержания дегенерирующих клеток. На фоне увеличения деструктивно измененных клеток при хронической внутриутробной гипоксии количество плазматических клеток и макрофагов достоверно снижается. Число ретикулярных клеток во всех морфофункциональных зонах брыжеечных лимфатических узлов достоверно выше, чем в общей группе.

При исследовании рециркуляционной активности малых лимфоцитов в брыжеечных лимфатических узлах установлено достоверное снижение индекса миграционной активности малых лимфоцитов в основной группе во всех исследованных периодах перинатального онтогенеза.

Так, индекс миграционной активности малых лимфоцитов в 1-ой основной группе (табл. 2) достоверно снижено и составило в брыжеечных лимфатических узлах $0,2 \pm 0,03$ у.е. ($p < 0.001$), в общей группе $1,8 \pm 0,12$ у.е.

Миграционная активность малых лимфоцитов в брыжеечных лимфатических узлах в II-ой основной группе также достоверно снижена до $0,9 \pm 0,008$ у.е. (в общей группе $2,3 \pm 0,16$ у.е.) ($p < 0.001$).

В III-ей основной группе индекс миграционной активности малых лимфоцитов снижен в брыжеечных лимфатических узлах у недоношенных детей в 6,7 раза ($p < 0.001$) и у доношенных в 3,0 раза ($p < 0.001$), по сравнению с показателями общей группы.

В IV-основной группе (табл. 2) индекс миграционной активности малых лимфоцитов брыжеечных лимфатических узлов составил у недоношенных $0,9 \pm 0,03$ у.е. ($p < 0,001$) и $1,4 \pm 0,03$ у.е. ($p < 0,001$) у доношенных, в общей группе – $2,4 \pm 0,19$ у.е. и $2,8 \pm 0,14$ у.е. соответственно.

Результаты гистохимических исследований свидетельствуют о снижении метаболических процессов в клетках функциональных зон брыжеечных лимфатических узлов. Так, в цитоплазме лимфоидных клеток и эпителиоретикулоцитов содержание РНК и ДНК очень слабо положительно, в некоторых случаях отрицательно. Активность щелочной фосфатазы была снижена и давала слабую реакцию только в эндотелий сосудов, продукты реакции пылевидного характера расположены в виде округлых, вытянутых гранул темно-коричневого цвета. Реакция на кислую фосфатазу слабо положительна в лимфоидных клетках в виде темно-коричневых гранул.

Таблица 2 – Результаты исследования рециркуляционной активности (Имигр) в брыжеечных лимфатических узлах плодов и новорожденных в перинатальном периоде при хронической внутриутробной гипоксии (у.е.)

Группа исследования	Перинатальный период					
	Мертворожденные		Новорожденные			
	В сроки 28-36 нед беременности	В сроки 37-40 нед беременности	1-4 сутки жизни		5-7 сутки жизни	
			В сроки 28-36 нед беременности	В сроки 37-40 нед беременности	В сроки 28-36 нед беременности	В сроки 37-40 нед беременности
Об.	$1,8 \pm 0,12$	$2,3 \pm 0,16$	$2,0 \pm 0,18$	$3,5 \pm 0,27$	$2,4 \pm 0,19$	$2,8 \pm 0,14$
Ос.	$0,2 \pm 0,03^{***}$	$0,9 \pm 0,05^{***}$	$0,3 \pm 0,008^{***}$	$1,1 \pm 0,05^{***}$	$0,9 \pm 0,03^{***}$	$1,4 \pm 0,03^{***}$

Примечание: Имигр – индекс миграционной активности; у.е.- условная единица; *- 0,05; ** - 0,01; *** - 0,001 – достоверность различия по сравнению с данными контрольной группы; Об. - общая группа; Ос. - основная группа

Таким образом, выявленные изменения паренхимы, клеточного состава функциональных зон и индекса миграционной активности малых лимфоцитов брыжеечных лимфатических узлов свидетельствуют об уси-

лении неспецифической иммунной реакции, подавлении функциональной активности лимфоидной ткани и о развитии общего застоя лимфы в организме плодов и новорожденных при хронической внутриутробной гипоксии.

Выводы: 1. Подавление функциональной активности лимфоидной ткани и достоверное снижение рециркуляционной активности малых лимфоцитов свидетельствует о срывах компенсаторно-приспособительных реакций, а также об изменении лимфопоэтической и иммунологической функции брыжеечных лимфатических узлов при хронической внутриутробной гипоксии, что, несомненно, приводит к иммунодефицитному состоянию организма плодов и новорожденных детей в постнатальном периоде онтогенеза.

2. Полученные иммуноморфологические данные о функциональной активности лимфоидной ткани и рециркуляционной активности малых лимфоцитов брыжеечных лимфатических узлов при хронической внутриутробной гипоксии, могут быть использованы морфологами и иммунологами, как эталон, для оценки состояния периферических органов иммуногенеза при клинических и экспериментальных исследованиях.

Литература.

1. Бородин, Ю. И. Структурная организация лимфатического региона тонкой кишки при длительном употреблении деминерализованной воды / Ю. И. Бородин, И. А. Голубева // Хирургия, морфология, лимфология. – 2004. – Т. 1, № 1. – С. 9–12.
2. Фредлин, И. С. Иммунодефицитные состояния / И. С. Фредлин. – Санкт-Петербург : Фолиант, 2000. – С. 17-86.
3. Асташов, В. В. Исследование лимфатической системы при моделировании общепатологических процессов и их коррекции / В. В. Асташов // Бюл. НЦССХ им. А. Н. Бакулева. – 2003. – Т. 4, № 5. – С. 74.
4. Лилли, Р. Патогистологическая техника и практическая гистология / Р. Лилли. – Москва, 1969. – 645 с.
5. Аубакиров А.Б., Бажанов А.Н. Метод определения жизнеспособности клеток в суспензии лимфоидных органов // Патент на изобретение. – Алматы. - 1997.
6. Автандилов, Г. Г. Медицинская морфометрия / Г. Г. Автандилов. – Москва : Медицина, 1990. – 290 с.

УДК 599.323.4:511.42]:664:57.081

Экспериментальное исследование влияния высокой дозы тартразина и бензоата натрия на органомерические параметры некоторых органов лимфоидной системы половозрелых крыс-самцов

Белик И.А., Торба Н.А., Кожемяка И.Я., Стаценко Е.А.

ГУ «Луганский государственный университет имени Святого Луки», г.Луганск

Экологическая безопасность пищевых продуктов одна из важных проблем современности. Изготовление пищевых продуктов в промышленных масштабах привело к тому, что химические добавки стали ча-

стью нашего рациона [1, 2, 4]. Производство большинства современной еды без пищевых добавок невозможно. Пищевые добавки являются природными или синтетическими веществами, которые намеренно добавляют к пищевому продукту с целью придания ему желаемых характеристик. Производство и использование пищевых добавок разных групп увеличивается от года к году, что обусловлено возрастанием количества населения в мире [3]. В настоящее время в пищевой промышленности приобретают широкое применение пищевые добавки из группы консервантов и красителей с целью повышения срока хранения, транспортирования продуктов питания и наделения их необходимыми цветовыми качествами. Одними из представителей этих групп является бензоат натрия и тартразин, которые широко используются в рыбной, мясной и молочной промышленности, а также в изготовлении напитков [5].

С учетом того, что мишенью для тартразина и бензоата натрия могут быть органы лимфоидной системы, особый интерес представляет исследование индуцированных ими морфологических нарушений в некоторых органах лимфоидной системы, обеспечивающих защиту и адаптацию организма при неблагоприятных воздействиях различных факторов экзо- и эндогенной природы [3].

Материал и методы исследований. Исследование проведено на 90 белых беспородных половозрелых лабораторных крысах - самцах с массой 200-210г. Животные были разделены на 3 группы. Первая группа – интактные крысы (контрольная группа). Вторая группа (исследуемая) – крысы, которым на протяжении 60 дней при помощи желудочного зонда вводили тартразин из расчёта 1500 мг/кг массы крысы, соответствующей 2 ПДК. Третья группа - крысы, которым на протяжении 60 дней при помощи желудочного зонда вводили бензоат натрия из расчёта 1000 мг/кг массы крысы, соответствующей 2 ПДК. Выводили из эксперимента крыс на 3, 10, 15, 24, 45 день после окончания двухмесячного введения высокой дозы тартразина и бензоата натрия. Забой проводили в одно и то же время суток – в 10 часов. Животных взвешивали на весах и декапитировали после эфирного наркоза. После извлечения селезенки, тимуса и подмышечного лимфатического узла их препарировали, определяли массу, взвешивая на лабораторных весах ВЛР-200 с точностью до 0,25 мг, определяли длину, ширину и толщину органа с помощью штангенциркуля с точностью до 0,05 мм. Данные по органомерии экспортировали в программу Excel для дальнейшей оценки достоверности отличия, вычисляя доверительный коэффициент Стьюдента (t).

Результаты и их обсуждение. Установили, что в течение всего срока экспериментального исследования у половозрелых крыс-самцов наблюдается уменьшение абсолютных показателей массы, ширины, дли-

ны, толщины тимуса, селезёнки и подмышечного лимфатического узла, которые были оценены в сравнении с контрольной группой.

Степень уменьшения массы тимуса, подмышечного лимфатического узла и селезенки крыс-самцов после окончания 60-дневного введения высокой дозы тартразина в сравнении с контролем была неодинаковой и составила на 3 сутки - 17,7% ($p<0,05$), 15,3% ($p<0,05$), 14,1% ($p<0,05$), на 10 сутки – 15,6% ($p<0,05$), 14,7% ($p<0,05$), 13,9% ($p<0,05$), на 15 сутки - 13,7% ($p<0,05$), 12,4% ($p<0,05$), 11,2% ($p<0,05$), на 24 сутки - 10,8% ($p<0,05$), 9,4% ($p<0,05$), 8,4% ($p<0,05$) соответственно. На 45 сутки исследования статистически достоверные изменения обнаружены для массы тимуса и подмышечного лимфатического узла и составили 7,3% ($p<0,05$) и 6,4% ($p<0,05$) соответственно. Статистически достоверных изменений массы селезенки на 45 сутки не выявлено.

Двухмесячное введение высокой дозы тартразина, равной 2 ПДК, вызвало уменьшение линейных размеров тимуса, подмышечного лимфатического узла и селезенки у половозрелых крыс-самцов в сравнении с контрольной группой в течение всех сроков наблюдения. Наибольшие отклонения от контрольных показателей были получены на 3-и, 10-и, 15-е сутки исследования после прекращения введения пищевой добавки. В более поздние сроки различия между контрольной и подопытной группой носили статистически недостоверный характер.

Выраженность уменьшения массы тимуса, подмышечного лимфатического узла и селезенки крыс после завершения 60-дневного введения высокой дозы бензоата натрия, равной 2 ПДК, в сравнении с контролем в разные сроки исследования была неодинаковой и составила на 3 сутки 14,9% ($p<0,05$), 13,1% ($p<0,05$), 12,4% ($p<0,05$), на 10 сутки – 13,3% ($p<0,05$), 11,9% ($p<0,05$), 10,7% ($p<0,05$), на 15 сутки - 11,3% ($p<0,05$), 10,4% ($p<0,05$), 9,0% ($p<0,05$), на 24 сутки - 9,4% ($p<0,05$), 7,1% ($p<0,05$), 6,8% ($p<0,05$) соответственно. На 45 сутки исследования различия значений рассматриваемых показателей у крыс контрольной и подопытной групп не были статистически достоверными.

Двухмесячное введение высокой дозы бензоата натрия, равной 2 ПДК, вызвало уменьшение линейных размеров тимуса, подмышечного лимфатического узла и селезенки у половозрелых крыс-самцов в сравнении с контрольной группой в течение всех сроков наблюдения. Наибольшие отклонения от контрольных показателей были получены на 3-и и 10-и сутки исследования после прекращения введения пищевой добавки. В более поздние сроки на 24-е и 45-е сутки указанные различия постепенно становились менее выраженными.

Выводы: Таким образом, влияние высоких доз бензоата натрия и тартразина приводит к выраженным изменениям органомерических показателей тимуса, подмышечного лимфатического узла, селезенки, что

характеризуется определённой временной динамикой, с более выраженными отклонениями в сравнении с контрольными показателями после введения высокой дозы тартразина.

1. После окончания 60 - дневного введения высокой дозы бензоата натрия и высокой дозы тартразина наблюдается выраженное снижение массы тимуса, подмышечного лимфатического узла и селезенки на 3, 10, 15 и 24 сутки в сравнении с интактными крысами контрольной группы, с более выраженными отклонениями в результате влияния высокой дозы тартразина. На 45 сутки отличия массы изученных органов в сравнении с контрольными показателями нивелировались, статистически достоверные изменения обнаружены только для массы тимуса и подмышечного лимфатического узла после введения высокой дозы тартразина.

2. После завершения введения высокой дозы бензоата натрия и тартразина максимальное различие в показателях потери длины, ширины и толщины исследуемых органов наблюдается на ранних сроках (на 3-и, 10-и сутки) и постепенно уменьшается в более удаленном сроке (24-ые и 45-ые сутки), с более выраженными отклонениями в результате влияния высокой дозы тартразина.

Литература.

1. Бирик, Е. Ю. Состояние клеточного звена иммунитета после хронического воздействия ионизирующего излучения и пищевых добавок / Е. Ю. Бирик // Україн. морфол. альм. – 2012. – Т. 10, № 2. – С. 9–11.
2. Заболотных, М. В. Качество и безопасность сырья и пищевых продуктов в современных условиях / М. В. Заболотных // Вестн. Омского гос. аграр. ун-та. – 2014. – № 3 (15). – С. 29–32.
3. Савочкина, И. В. Пищевые добавки, применяемые в общественном питании : учеб. пособие /И. В. Савочкина. –Брянск : Мичур. фил. ФГБОУ ВО Брян. ГАУ, 2015. –128 с.
4. Смоляр, В. І. Сучасні проблеми використання харчових добавок / В. І. Смоляр // Проблеми харчування. – 2009. – № 1. – С. 5–13.
5. Moutinho, I. L. D. Prolonged use of the food dye tartrazine (FD&C yellow n 5) and its effects on the gastric mucosa of Wistar rats / I. L. D. Moutinho, L. C. Bertges, R. V. C. Assis // Braz. J. Biol. – 2007. – Vol. 67, N 1. – P. 141–145.

УДК 616.441.006.5

Характерные изменения в фолликулах щитовидной железы при токсическом и узловом эутиреоидном зобе

Ганиева Г.М.

Азербайджанский медицинский университет, г. Баку, Азербайджан

Определение характерных изменений в фолликулах при различных видах патологии щитовидной железы [2,3,4] имеет не только большое диагностическое значение, но и в плане разработки пути эффективного лечения указанных патологий.

Материалы и методы исследования. В этой связи нами методом морфометрии были изучены характерные анатомические изменения в фолликулах щитовидной железы при токсическом и узловом эутиреоидном зобе. С целью количественной характеристики структурных компонентов паренхимы ЩЖ был использован бинокулярный микроскоп типа АИ-12 (об. 90, ок. 7), триокулярный микроскоп Daffodil MCX100, окуляр-микрометр МОВ-1-15х.

Результаты и их обсуждение. Установлено, что величина площади сечения фолликулов в условиях различного функционального состояния ЩЖ испытывает значительные изменения. В частности, при гиперфункции имеет место значительное увеличение отмеченного показателя. Так, при диффузном токсическом зобе (ДТЗ) этот же показатель незначительно увеличиваясь достигает значения $8,64 \pm 3,7$ мкм² (в контрольной группе $8,14 \pm 0,01$ мкм²). В случае многоузлового токсического зоба (МТЗ) средняя площадь сечения фолликулов по сравнению с контролем составляет $9,39 \pm 2,3$ мкм². По сравнению с МТЗ и ДТЗ при эутиреоидном зобе (УЭЗ) усредненная величина сечения фолликулов в значительной степени увеличивается и составляет $14,40 \pm 0,3$ мкм² ($p < 0,001$). При сопоставлении средних показателей площадей сечения фолликулов при различной функциональной активности ЩЖ выясняется, что сравниваемый показатель максимального значения достигает при УЭЗ, а минимального – при ДТЗ. Следует отметить, что наряду с изменениями, протекающими в фолликулах ЩЖ при различных функциональных состояниях органа [1], существенные изменения наблюдаются и в сосудах микроциркуляторного русла. Согласно проведенному количественному анализу, усредненная величина площади сечения капилляра нормальной ЩЖ составляет $45,5 \pm 0,37$ мкм². Тогда как при ДТЗ средняя площадь сечения капилляра увеличена почти вдвое $91,2 \pm 0,03$ мкм². А при УЭЗ средняя площадь сечения просвета капилляров намного меньше по сравнению с ДТЗ и составляет $55,9 \pm 0,34$ мкм² ($p < 0,001$). Сравнительный анализ показывает, что средняя величина площади сечения просвета капилляра своего максимального значения достигает при ДТЗ, вероятно это обусловлено влиянием тиреостимулирующего гормона (TSH), усиливающего ангиогенез, в итоге возрастает не только количество капилляров, но и величина их просвета.

При УЭЗ средняя величина площади сечения просвета капилляров ближе всего к контрольным значениям, что соответствует представлению о мономорфном характере изменений в тиреоцитах. Эти данные соответствуют активности фактора ангиогенеза сосудистого эндотелиального фактора роста (VEGF).

Таким образом, количественный анализ выявил увеличение одновременно всех параметров функциональной единицы ЩЖ- фолликула (таблица 1).

Это проявляется как в гипертрофии и гиперплазии тиреоцитов, так и усиления ангиогенеза в железе. В тоже время, в образцах УЭЗ, полученных из операционного материала, установлены слабые трансформационные колебания с минимальными значениями показателей капилляризации, что поддерживает относительный баланс функции эутиреоидного зоба, основанный на увеличении размеров фолликулов, накапливающих большое количество коллоида.

Таблица 1. Изменение количественных показателей структурных элементов ЩЖ при токсическом и узловом эутиреоидном зобе.

Изучаемые параметры	Исследуемые группы						
	Контр. группа	Диффузный токсический зоб		Многоузловой токсический зоб		Узловой эутиреоидный зоб	
	M ± m	M ± m	P	M ± m	P	M ± m	P
Площадь фолликулов	8,14±0,01	8,64±3,7	>0,2	9,39±2,3	<0,00 ₁	14,40±0,3	<0,01
Площадь тиреоцитов	3,17±0,26	8,65±0,8	<0,00 ₁	7,33±0,9	<0,00 ₁	5,4±0,36	<0,00 ₁
Площадь цитоплазмы	2,1±0,1	4,4±0,3	<0,00 ₁	4,39±3,7	<0,00 ₁	2,5±0,2	<0,00 ₁
Площадь ядра	2,02±0,1	4,27±0,4	<0,00 ₁	3,31±0,0 ₁	<0,00 ₁	2,15±0,01	<0,01
Площадь сечения капилляров	45,53±0,3	91,2±0,03	<0,00 ₁	82,2±0,2 ₁	<0,00 ₁	55,9±0,34	<0,01
Количество фолликулов	42,16±2,1 ₆	78,3±3,26	<0,00 ₁	44,2±1,5	<0,3	36,1±0,9	<0,00 ₁
Количество тиреоцитов	26,7±1,33	43,0±1,48	<0,00 ₁	36,3±1,4	<0,00 ₁	30,7±1,5	<0,01

Примечание: 1. p – достоверность различия соответствующих показателей по сравнению с контрольной группой; 2. Площади даны в мкм².

Литература.

1. Курбонов, С. Патоморфологические изменения в щитовидной железе при диффузном токсическом зобе. / С.Курбонов, М.К.Гулов, И.А.Давлатов, Э.Х.Тагайкулов. Вестник Авиценны.– 2017.– Т.19, № 3. – С. 320-324.

2. Gmez, PA. Development and outcames of the surgical management of multinodular goiter / P.A Gmez, M.T. Gutierrez, J. Gomez // Cir. Esp.– 2013.– Vol. 80, № 2.– P. 83-90.
3. Verburg, I. The association between multirodular goiter and thyroid cancer. / I. Verburg C. Reineres // Minerva Endocrinal.– 2010.– Vol. 35, № 3.– P. 187-192.
4. Lasithotaki, S. Indications for surgery and significance of unrecognized cancer in endemic multimodular goiter. / S.Lasithotaki // World/Sarg.– 2012.– Vol. 36, № 6.– P.1286-1296.

УДК 611.321:611.428

Возрастные особенности площади лимфоидных узелков стенки глотки человека

Гасимова Т.М.

Азербайджанский медицинский университет, г. Баку, Азербайджан

В патоморфогенезе заболеваний глотки, особенно онкологических нозологических форм, часто бывают задействованы железы и лимфоидные структуры данного органа [8, 9]. Необходимо иметь в виду и тот факт, что воспалительные процессы при разных формах фарингита локализуются преимущественно, в зонах расположения лимфоидных узелков глотки [1]. Поэтому изучение возрастных особенностей структурных элементов лимфоидной ткани глоточной стенки имеет важное значение для патологоанатомов и клиницистов. Вместе с тем, эти образования, в отличие от глотки, в других трубчатых внутренних органах, изучены детально [2, 4, 5-7].

Целью исследования явилось изучение и выявление площади лимфоидных узелков глоточной стенки человека в возрастном аспекте.

Материал и методы исследования. Микроскопическим и морфометрическим методами площадь лимфоидных узелков глоточной стенки человека была изучена в 107 случаях.

Результаты исследования и их обсуждение. На поперечных гистологических срезах глотки методом морфометрии мы изучили площадь лимфоидных узелков стенки этого органа, где максимальный показатель площади лимфоидного узелка наблюдается в раннем детском возрасте (рис. 1). Аналогичная картина наблюдается также и в других полых и трубчатых внутренних органах [3,5,7]. Площадь лимфоидных узелков в стенках нижней трети глотки, по сравнению с новорожденными детьми, возрастает в раннем детстве в 2,1 раза ($p<0,001$). По сравнению с ранним детством, данный показатель уменьшается у подростков - в 1,6 раза ($p<0,001$), в 1-м периоде зрелого возраста – в 1,9 раза ($p<0,001$), у пожилых людей уменьшается в 2,5 раза ($p<0,001$) и в старческом возрасте – в 2,7 раза ($p<0,001$). Для глотки в целом данный показатель, по сравнению с новорожденными детьми, возрастает в раннем детстве в 1,9 раза ($p<0,001$), а, по сравнению с последним, снижается в подростковом воз-

расте - в 1,5 раза ($p<0,001$), в 1-м периоде зрелого возраста – в 1,8 раза ($p<0,001$), у пожилых людей уменьшается в 2,4 раза ($p<0,001$) и в старческом возрасте – в 3,5 раза ($p<0,001$) (рис.). Индивидуальные минимум и максимум площади лимфоидного узелка на срезе стенки глотки увеличиваются от периода новорожденности до раннего детства на протяжении всего органа, а затем уменьшаются последовательно к периоду пожилого возраста и старости.

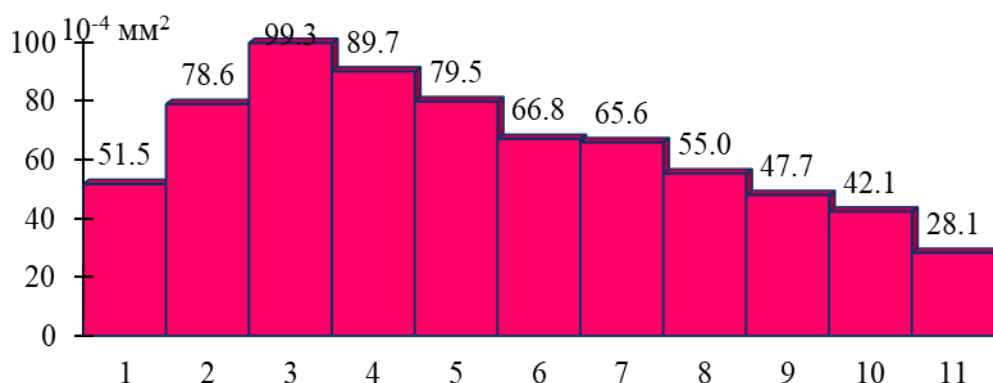


Рис. 1. Площадь лимфоидного узелка (на срезе) глотки в целом у людей разного возраста.

1. Новорожденные; 2. Грудной возраст; 3. Ранний детский возраст; 4. Первый детский возраст; 5. Второй детский возраст; 6. Подростковый возраст; 7. Юношеский возраст; 8. Зрелый возраст, 1-й период; 9. Зрелый возраст, 2-ой период; 10. Пожилой возраст; 11. Старческий возраст.

Разрыв между крайними индивидуальными значениями площади лимфоидного узелка (амплитуда вариационного ряда) во всей глоточной стенки в детском возрасте меньше, чем в зрелом, пожилом и старческом возрастах. Мы сопоставили также площадь лимфоидного узелка (на срезе) в разных отделах стенки глотки. У новорожденных детей в стенках верхней трети органа этот показатель меньше, чем в средней (в 1,1 раза, $p<0,05$) и нижней трети органной стенки (в 1,3 раза, $p<0,001$). В раннем детстве данный показатель в верхней трети стенки глотки, по сравнению со средней третью ее, меньше в 1,1 раза ($p<0,05$), а в сравнении со стенками нижней трети органа - меньше в 1,5 раза ($p<0,001$). У подростков данный показатель, по сравнению с его значением в верхней трети глотки, у средней трети органа больше в 1,2 раза ($p<0,05$), а в нижней трети глоточной стенки – в 1,4 раза ($p<0,001$). В 1-м периоде зрелого возраста площадь лимфоидного узелка, по сравнению с верхней третью стенки глотки, в стенках средней трети больше в 1,1 раза ($p<0,05$), а в нижней трети органа - в 1,5 раза ($p<0,01$). В старческом возрасте в стенках верхней трети глотки лимфоидные узелки отсутствуют, или единичные. Площадь узелка в средней трети глоточной стенки меньше, чем в нижней

ее трети (в 1,7 раза, $p < 0,05$). Индивидуальные минимум и максимум площади лимфоидного узелка на протяжении всей глотки, вне зависимости от возраста, увеличиваются в направлении сверху вниз.

Литература

1. Амусин, А. М. О влиянии тонзиллэктомии на состояние слизистой оболочки глотки / А. М. Амусин // Актуальные вопросы оториноларингологии. – Москва, 1981. – С. 23–26.
2. Мовсумов, Н. Т. Морфологическая характеристика лимфоидных структур маточной трубы / Н. Т. Мовсумов, О. М. Гусейнов, С. В. Шадлинская // Азербайдж. мед. журн. – 2006. – № 2. – С. 86–89.
3. Сапин, М. Р. Иммунные структуры пищеварительной системы / М. Р. Сапин. – Москва : Медицина, 1987. – 216 с.
4. Шадлинский, В. Б. Иммунные структуры и железы полых внутренних органов / В. Б. Шадлинский, М. К. Аллахвердиев, Д. Б. Никитюк // Эксперим. и клин. медицина. – 2004. – № 1. – С. 94–96.
5. Шадлинский, В. Б. Морфологические особенности желез и лимфоидных образований мочевого пузыря : монография / В. Б. Шадлинский, Г. А. Гусейнова. – Баку : Эльм, 2013. – 188 с.
6. Шадлинский, В. Б. Половые особенности лимфоидных образований трахеи и главных бронхов человека в разных возрастных группах / В. Б. Шадлинский, Б. М. Гусейнов // Саратов. науч.-мед. журн. – 2010. – № 1. – С. 28–31.
7. Шадлинская, С. В. Функциональная морфология лимфоидного аппарата маточной трубы в норме, при контралатеральной аплазии и при трубной беременности : автореф. дис. ... канд. мед. наук / С. В. Шадлинская. – Баку, 2009. – 21 с.
8. Gallegos-Hernandez, J. Partial laryngectomy in supraglottic pharyngeal tumors / J. Gallegos-Hernandez // Cir. Cir. – 2010. – Vol. 120, suppl. 4. – P. 226.
9. Different miRNA signatures of oral and pharyngeal squamous cell carcinomas: a prospective transnational study / C. Lajer [et al.] // Br. J. Cancer. – 2011. – Vol. 104, N 5. – P. 830–840.

УДК 611.428:611.341

Параметры групповых лимфоидных узелков (пейеровых бляшек) тонкой кишки

Гринь В.Г.

Украинская медицинская стоматологическая академия, г. Полтава, Украина

В настоящее время известно, что иммунная система слизистых оболочек пищеварительного тракта функционально консолидирована с иммунными механизмами слизистых оболочек других полых органов (феномен «иммунной солидарности слизистых оболочек») [3]. И все же, пищеварительный тракт отличается самой большой концентрацией местного представительства иммунной системы в виде узелковых ассоциаций лимфоидной ткани с эпителием слизистых оболочек [5]. У белых крыс, согласно данным литературы, групповые лимфоидные узелки

(пейеровы бляшки) рассредоточены в основном в стенке тонкой кишки [2].

Цель работы: изучение количественных и метрических показателей пейеровых бляшек тонкой кишки белых крыс.

Материалы и методы. Исследование осуществлено на 30 белых крысах-самцах репродуктивного возраста массой $200,0 \pm 20,0$ г. Изначально, после эвтаназии путем передозировки тиопентал-натриевого наркоза (75 мг/1 кг массы тела животного внутримышечно в верхнюю треть бедра задней лапы) у всех животных по очереди проводилось обычное секционное удаление передней стенки брюшной полости, тотальное изъятие из нее органов желудочно-кишечного тракта, которые, с сохранением естественного между ними положения, погружали в 10% раствор нейтрального формалина, с предварительным фотографированием изучаемых объектов [1]. Затем после отмывки в проточной воде, проводили отсечение петель тонкой кишки от желудка (в области пилорического сфинктера) и слепой кишки. Все измерения кишки проводили в расправленном виде на листе ламинированной миллиметровой бумаги с уточнением с помощью электронного штангенциркуля «Miol» (ШЦЦ-I-150-0,01; зав. № 308070; ДСТУ ГОСТ 166:2009; св. № 0527/0303 от 29.05.18 р.), который поверен ДП «Полтавастандартметрология».

Исходными цифровыми параметрами групповых лимфоидных узелков являются их количество в стенке тонкой кишки и плоскостные размеры отдельных из них. Учитывая, что все они имеют округлую форму (круглую или овальную), площадь их можно рассчитать по известным формулам.

Расчет площади лимфоидных узелков овальной формы проводился по формуле для вычисления площади эллипса:

$$S = \pi ab,$$

где S – площадь эллипса, π – число пи (3.1415), a – длина большой полуоси, b – длина малой полуоси.

Расчет площади лимфоидных узелков круглой формы проводился по формуле для вычисления площади круга:

$$S = \pi r^2,$$

где S – площадь круга, π – число пи (3.1415), r – радиус круга [4].

Полученные экспериментальные данные обработаны на персональном компьютере пакетом прикладной и статистической программы EXCEL 2010 (Microsoft Excel Corp., США).

Результаты и их обсуждение. При анализе полученных цифровых данных прежде всего обращает внимание, что пейеровы бляшки хорошо различаются невооруженным глазом в виде проступающих на внешней поверхности тонкой кишки белых крыс несколько белесоватых возвы-

шений круглой или овальной формы различной величины на всем ее протяжении, начиная от двенадцатиперстного отдела до слепой кишки.

При этом чередование их между собой по форме и размеру в таком продольном направлении является довольно произвольным и изменчивым. Но при всей большой комбинационной вариативности их распределения по длине тонкой кишки наблюдается определенная закономерность, которая заключается в плавно нарастающей концентрации лимфоидной ткани по направлению к слепой кишке, что конкретно выражается в увеличении размеров пейеровых бляшек, самая последняя из которых является самой большой. Если форма данных групповых лимфоидных узелков не является существенным морфологическим критерием при их оценке, то их размеры необходимо учитывать, ибо они прямо зависят от количества ассоциированных в них одиночных лимфоидных узелков. В связи с этим, в целях более разборчивого количественного и планиметрического анализа групповых лимфоидных узелков тонкой кишки белых крыс целесообразно выделить среди них три группы, а именно: малого, среднего и большого размера, которые отдельно были подвергнуты математическому анализу (табл.1).

Таблица 1. Результаты количественных и метрических показателей пейеровых бляшек тонкой кишки белых крыс (n=30), $M \pm m$

№ п/п	Общее количество ПБ	Количество и площадь (S) по величине ПБ						Суммарное
		Малые		Средние		Большие		значение площади ПБ (мм ²)
		Количество	S (мм ²)	Количество	S (мм ²)	Количество	S (мм ²)	
M±m	19,9±0,7	12,6±0,4	64,9±2,9	5,8±0,5	97,6±8,0	1,5±0,3	58,4±10,3	220,9±14,4

Примечание. ПБ – пейеровы бляшки; S – площадь, M – среднее значение, m – ошибка среднего значения.

Результаты его свидетельствуют, прежде всего, о большой вариативности общего количественного состава лимфоидных образований и их метрических параметров. Так, общее их количество варьирует в пределах от 12 до 28 единиц (среднестатистическое значение – 19,9±0,7). Среди них малых форм насчитывается от 8 до 17 единиц (в среднем – 12,6±0,4), средних – от 2 до 11 (5,8±0,5), а большие встречаются не во всех случаях. Затем было установлено, что площадь отдельных малых пейеровых бляшек находится в диапазоне от 1,57 до 9,8 мм², а общая их площадь равна 64,9±2,9 мм²; площадь средних образцов в отдельности колеблется от 10,6 до 27,5 мм². В совокупности они занимают площадь в среднем 97,6±8,0 мм². То же значение отдельных больших групповых узелков находится между 31,4 и 60,4 мм², что в их совокупном значении равно в среднем 58,4±10,3 мм².

Выводы. При простом сложении среднестатистических значений общих площадей малых, средних и больших форм пейеровых бляшек получено округленное значение, равное $220,9 \pm 14,4 \text{ мм}^2$. Но из этого не следует, что поверхностный контакт лимфоидной ткани с содержимым тонкой кишки ограничивается данным значением, потому что при этом не учитываются одиночные лимфоидные узелки, из которых только некоторые можно увидеть на ее внешней поверхности в виде отдельных белесоватых пятен, величиной, не превышающей 1 мм. На самом деле их намного больше; они в большом количестве рассеяны в слизистой оболочке тонкой кишки, занимая промежуточное положение между пейеровыми бляшками.

Литература:

1. Васютина, М. Л. Сравнительный анализ препаратов, используемых для общей анестезии у крыс [Электронный ресурс] / М. Л. Васютина, С. В. Смирнова // Вестн. Новгород. гос. ун-та им. Ярослава Мудрого. – 2015. – № 3-1. – С. 41-43. – Режим доступа: <https://cyberleninka.ru/article/n/sravnitelnyy-analiz-preparatov-ispolzuemyh-dlya-obschey-anestezii-u-krys>. – Дата доступа: 25.02.2020
2. Гринь, В. Г. Загальний принцип будови лімфоїдних вузликів у складі пейерових бляшок тонкої кишки білих щурів / В. Г. Гринь // Вісн. проблем біології і медицини. – 2019. – Т. 2, № 2. – С. 200–204. doi: 10.29254/2077-4214-2019-2-2-151-200-204
3. Гринь, В. Г. Макро-микроскопические особенности рельефа слизистой оболочки желудочно-кишечного тракта белых крыс / В. Г. Гринь // Світ медицини та біології. – 2019. – Т. 70, № 4. – С. 188–193. doi: 10.26724/2079-8334-2019-4-70-188-193
4. Цикунов, А. Е. Сборник формул по математике / А. Е. Цикунов. – [Изд. 3-е]. – Санкт-Петербург, 2001. – 160 с.
5. Structural form of the follicle-associated epithelium of peyers' patches of the albino rats' small intestine / V. H. Hryn [et al.] // Georgian Med. News. – 2019. – Vol. 294, N 9. – P. 118–123.

УДК 611.018.84:575

Кариометрическая оценка реакции грушевидных нейронов мозжечка на радиационные воздействия

Гундарова О.П., Федоров В.П., Кварацхелия А.Г., Маслов Н.В.

*ФГБОУ ВО «Воронежский государственный медицинский университет
им. Н.Н. Бурденко» Минздрава России, ²Воронежский государственный институт
физической культуры г. Воронеж, Россия*

Одним из показателей стабильности и функциональной активности нейронов является объем ядер и их соотношение с цитоплазмой. Известно, что при повышении функциональной активности нервных клеток ядерные белки подвергаются усиленному окислению и распаду, вследствие чего общее количество частиц в ядре возрастает, осмотический градиент внутри ядра увеличивается и соответственно возрастает объем ядра за счет его гидратации [3]. Однако изменения этих показателей с возрастом и при радиационном воздействии изучены недостаточно. В связи

с этим, целью работы явилось исследование реакции ядер грушевидных нейронов мозжечка, считающихся в радиобиологии своеобразным маркером чувствительности к ионизирующее излучению, при различных режимах радиационного воздействия.

Материалы и методы исследований. Эксперимент, с соблюдением правил биоэтики, выполнен на 240 белых беспородных крысах в возрасте 4 мес., которых подвергали гамма облучению в суммарных дозах 10, 20, 50 и 100 сГр однократно или равными порциями в течение 5 дней с мощностью дозы облучения 50 сГр/ч. Участки коры мозжечка (culmen) забирали через сутки, 6, 12, 18 и 24 мес. после радиационного воздействия и окрашивали по Нисслю и S. Shea. С помощью компьютерной программы ImageJ. 36 b Wayne Rasband National Institutes of Health, USA определяли содержание ядерной ДНК, площадь сечения ядер, ядрышек и цитоплазмы с расчетом ядерно-цитоплазматического (ЯЦИ) ядрышко-ядерного (ЯЯИ) индексов[2, 3, 5]. Статистическая обработка результатов исследования проводилась с помощью пакетов программ Statistika 6.1, MSExcel 2007 с использованием параметрических критериев и математическим моделированием полученных результатов.

Результаты и их обсуждение. При всех дозах однократного облучения площадь ядер нейронов мозжечка в первые сутки статистически значимо снижалась. При 10 сГр показатель соответствовал контролю через 12 мес., а при больших дозах через 18 мес. наблюдения и повышался через 24 мес. пострадиационного периода. Содержание ДНК в ядрах нейронов снижалось при дозах 20 и 100 сГр через сутки, а при 10 и 50 сГр через 12 мес. Через 18 мес. содержание ДНК при всех дозах облучения соответствовало возрастному контролю, а к окончанию пострадиационного периода снижалось. При всех дозах фракционированного облучения размер ядер нейронов снижался до 6 мес. наблюдения. Через 12 мес. при 10, 20 и 50 сГр показатель соответствовал возрастному контролю. Через 18 мес. размер ядер, независимо от дозы облучения, снижался, а к окончанию пострадиационного периода у выживших животных (облучение 20 и 50 сГр) ядра нейронов имели тенденцию к набуханию. Содержание ядерной ДНК после фракционированного облучения через сутки снижалось при дозах 20 и 50 сГр, а при 10 и 100 сГр не изменялось. Через 6 мес. содержание ядерной ДНК при всех дозах облучения соответствовало возрастному контролю, а через 12 мес. снижалось. В конце пострадиационного периода при дозах 20 и 50 сГр содержание ядерной ДНК было ниже возрастного контроля, а при 10 и 100 сГр статистически значимо превышало его. Эти данные согласуются и с более ранними исследованиями [1, 3, 4].

После однократного облучения ядерно-цитоплазматический индекс нейронов мозжечка значимо увеличивался при дозе 100 сГр, а через

6 мес. и при других дозах (кроме 50 сГр). К концу пострadiационного периода индекс соответствовал возрастному контролю при дозе 50 сГр, а при 10, 20 и 100 сГр превышал его. При фракционированном облучении в дозах 10, 20 и 100 сГр индекс через сутки снижался, через 12 мес. возрастал, а через 18 мес. соответствовал возрастному контролю. При 50 сГр индекс повышался только в конце эксперимента. В пострadiационном периоде наибольшей лабильностью индекс отличался при облучении в дозе 10 сГр.

Для более объективной оценки полученных показателей проведено их математическое моделирование. Модель изменения показателей в зависимости от дозы облучения и времени пострadiационного периода при однократном и фракционированном облучении представляли в виде уравнения регрессии: $P = a_0 + a_1x + a_2y + a_3xy + a_4x^2 + a_5y^2 + a_6x^3 + a_7y^3$, где P – исследуемый показатель, x – доза облучения; y – время после облучения; xy , x^2 , y^2 , x^3 , y^3 – взаимные влияния параметров x , y и нелинейное влияние каждого из этих параметров.

Установлено, что при однократном радиационном воздействии динамика изменений размера ядер зависела от дозы облучения и времени пострadiационного периода, но доза облучения оказывала более сильное влияние на показатель. При этом корреляция эффекта с дозой слабая ($r=0,35$), а диагностической значимости модели ($R^2=0,59$) средняя. Содержание ядерной ДНК в грушевидных нейронах зависело от дозы облучения и прошедшего времени. При этом время пострadiационного периода оказывало более сильное влияние на показатель ($r=0,55$) при высокой диагностической значимости модели ($R^2=0,74$).

При фракционированном облучении динамика изменений площади ядер нервных клеток зависела от всех рассматриваемых факторов, кроме их сочетанного действия (xy). При этом доза облучения оказывала более сильное влияние на динамику показателя, но корреляция эффекта с фактором дозы слабая ($r=0,35$) при средней диагностической значимости модели ($R^2=0,59$). Содержание ядерной ДНК грушевидных нейронов зависело от всех рассматриваемых факторов, но большее влияние на показатель оказывало время пострadiационного периода ($r=0,76$) при высокой диагностической значимости модели ($R^2=0,87$).

Заключение. Проведенные нами ранее исследования крыс, подвергнутых ложному облучению на протяжении всей жизни, показали, что возрастная перестройка нейронов головного мозга заключается в изменении соотношения функциональных типов нейронов, изменении их размеров, цитоплазмы, ядра и ядрышка, в увеличении количества деструктивно измененных нервных клеток без значимого снижения их количества на площади, а также изменении содержания в нейронах нуклеиновых кислот [2, 3]. Проведенные нами ранее исследования показали, что у

облученных животных на протяжении всей жизни также происходят волнообразные изменения размеров ядер и содержания ДНК в грушевидных нейронах мозжечка с постепенным снижением показателей к окончанию пострadiационного периода. При этом изменения ДНК в ядрах больше связаны с изменениями их размеров, но в конце эксперимента, когда наблюдается гибель как облученных, так и контрольных животных содержание ДНК статистически значимо снижается во всех экспериментальных группах, но в большей степени у облученных животных. Статистически значимых различий кариометрических показателей при различных режимах радиационного воздействия, как и в более ранних исследованиях [3, 6], не установлено.

Литература.

1. Гундарова, О. П. Радиационно-индуцированные изменения нуклеиновых кислот нейронов мозжечка / О. П. Гундарова, Е. А. Двурекова, В. П. Федоров // Журн. анатомии и гистопатологии. – 2019. – Т. 8, № 3. – С. 26–34.
2. Ушаков, И. Б. Радиационные морфофункциональные эффекты мозга / И. Б. Ушаков, В. П. Федоров, О. С. Саурина. – Воронеж : Науч. кн., 2010. – 287 с.
3. Ушаков, И. Б. Малые радиационные воздействия и мозг / И. Б. Ушаков, В. П. Федоров. – Воронеж : Научная кн., 2015. – 536 с.
4. Ушаков, И. Б. Нейроморфологические корреляты малых радиационных воздействий / И. Б. Ушаков, В. П. Федоров, О. П. Гундарова // Мед.-биол. и соц.-психол. проблемы безопасности в чрезвычай. ситуациях. – 2016. – № 1. – С. 71–78.
5. Федоров, В. П. Экологическая нейроморфология. Классификация типовых форм морфологической изменчивости ЦНС при действии антропогенных факторов / В. П. Федоров, А. В. Петров, Н. А. Степанян // Журн. теорет. и практ. медицины. – 2003. – № 1. – С. 62–66.
6. Ushakov, I. B. Comparative evaluation of neuromorphological effects in single doses and fractionated radiation in small doses / I. B. Ushakov, V. P. Fedorov, V. N. Komarevtsev // Biomed. J. Scien. Tech. Res. – 2019. – Vol. 13, N 2. – P. 1–3.

УДК 611.621:576.31

Морфологическая характеристика желез с s-образным изгибом общего выводного протока в стенках мочевого пузыря человека

Гусейнова Г.А.

*Азербайджанский медицинский университет,
г. Баку, Азербайджан*

На 74-х тотальных препаратах мочевого пузыря у людей разного возраста, после окрашивания желез метиленовым синим, изучили их анатомические особенности, в частности процентное количество желез с S-образным изгибом общего выводного протока. Выявили возрастные особенности этого показателя. Протоки желез в стенках мочевого пузыря имеют прямолинейное и дугообразное направление, у ряда желез расширяются в сторону устья, особенно в пожилом и старческом возрас-

те. По их ходу образуется S-образные изгибы. Проведенное исследование позволило выявить возрастные, регионарные особенности протокового аппарата желез с S-образным изгибом, получить нормативные данные о значении ряда структурных показателей (площадь просвета протоков и др.), что может быть важным в урологической практике и для других клиницистов. В I зрелом периоде увеличивается количество секреторных клеток и площадь альвеол, а также расширяются проксимальные отделы протокового аппарата желез. Очевидно, что выявленные признаки являются «морфологическим эквивалентом функции», т.е. того, что в этом возрасте максимальна секреторная деятельность железы. Так, у мочевого пузыря в целом данный показатель, по сравнению с новорожденными возрастает в раннем детстве в 1,3 раза ($p<0,05$), у подростков в 3,2 раза ($p<0,05$), в 1-м периоде зрелого возраста в 8,3 раза ($p<0,05$), у пожилых людей в 9,6 раза ($p<0,05$), в старческом возрасте в 12,5 раза ($p<0,05$). Индивидуальные минимум и максимум процентного количества желез с S-образным изгибом общего выводного протока у мочевого пузыря постепенно увеличиваются от периода новорожденности до старческого возраста. Разрыв между индивидуальными максимум и минимум количества таких желез в детском возрасте меньше, чем у людей зрелого, пожилого и старческого возрастов. Мы сравнили количество желез с S-образным изгибом общего выводного протока в различных отделах стенки мочевого пузыря человека, выявив регионарную изменчивость этого показателя. Наши исследования показали, что во всех возрастных группах количество таких желез в верхней трети стенки мочевого пузыря меньше, чем в средней и нижней трети ее.

УДК 616-001.36

**Некоторые вопросы современного состояния проблемы
травматического шока (краткий обзор)**

Дгебуадзе М. А.

*Тбилисский государственный медицинский университет,
г. Тбилиси, Грузия*

Еще в прошлом веке в книге В. В. Куприянова и Г. О. Татевосянц «Отечественная анатомия на этапах истории» (1981) подробно были описаны кризисные явления в описательной анатомии. По мнению авторов « в середине 20–го века анатомия переживает методический кризис, возникший в результате смены методик; закончился период господства описательного направления, наметился переход анатомов в пограничные сферы патологии, экспериментальной морфологии и так далее; в фазе поиска новых методик познания строения целого организма этот метод

неизбежен и оправдан». Неудивительно, что морфологическая реакция внутренних органов при воздействии на организм экстремальных факторов широко изучается анатомами. Среди экстремальных факторов, отрицательно действующих на организм, существенное место занимают механические травмы, нередко приводящие к развитию травматического шока; комплексное биологическое явление «шок» в патофизиологии относят к экстремальным состояниям. Термин «шок», означает «ударять» и понятие о шоке фактически обозначает критическое состояние, вызванное в человеческом организме вредным фактором.

Нам кажется, что для смелого разрешения проблемы шока – для разрубания или рассечения этого гордиева узла, наверное, необходимо иметь нестандартное мышление, которым я не обладаю, однако, как ученый, который изучает проблему шока с 1980-го года, могу поделиться своими соображениями о некоторых общих вопросах проблемы шока.

Смертность от травматического шока занимает третье место в ряду причин общей смертности населения, а в группе лиц моложе 45 лет стойко удерживает первое место [6]. Это данные изучения эпидемиологии шока последнего десятилетия. Я сравнила эти литературные данные с литературными данными моих работ, опубликованных 80-е годы и обнаружила, что ничего не изменилось и уровень смертности от шока и кровопотери не имеет существенной тенденции к снижению. «Случай смерти от шока по частоте занимают 3-е место после сердечно-сосудистых заболеваний и опухолей» – эти слова цитированы из статьи немецких авторов и это 1983 год [2]. Нужно подчеркнуть, что смертность от шока особенно растет в развитых странах мира; даже в случаях выздоровления иногда отмечены и отдаленные результаты [5].

Из-за серьезности проблемы в литературе указывается о важности проведения как можно большего числа экспериментальных исследований. Но и здесь возникают многие проблемы в связи с выбором экспериментальных животных и соответствующей модели шока. Во-первых, затруднена классификация шока; сейчас как в русско- так и в англоязычной литературе травматический шок относят гиповолемическому типу шока; при классификации видов шока в зависимости от причин его возникновения отдельным видом выделяется травматический шок, включая шок при ожоговой травме, электротравме и т.д. В литературе отмечается, что клиническим ситуациям больше соответствуют множественные экспериментальные модели травм в сочетании с геморрагическим шоком, однако во время этих экспериментов животные страдают от чрезмерного стресса, вызывая их смерть на ранней стадии исследований.

Для экспериментального шока используются модели на мелких животных (мыши, крысы, но обе генетически далеки от людей), модели на крупных животных (используются собаки, свиньи и другие крупные

животные – например овцы; модели на собаках относятся к числу самых старых и наиболее изученных моделей при геморрагическом шоке) и модели на приматах (генетически приматы являются ближайшими животными для людей, но из-за почти недоступности для большинства лабораторий и этических проблем они используются относительно редко) [4].

Биоэтика на постсоветском пространстве начала возрождаться в нулевые с появлением биоэтических комитетов при университетах, исследовательских институтах и лабораториях; комиссии стали ориентироваться на руководства и директивы о защите позвоночных животных, разработанные в Европе и США, которые, как считается, предъявляют весьма высокие требования к экспериментатору и его моральному облику. В связи с этим очень остро стоит вопрос об обезболивании животных при экспериментальном шоке.

В литературе подчеркивается, что в клинике, травмированные и кровоточащие пациенты обычно ни анестезированы, ни гепаринизированы во время травмы и, следовательно, уместно рассмотреть эти факторы при разработке экспериментальных моделей травмы – геморрагии. В экспериментальных моделях шока использованные анестетики могут подвергать риску клиническую значимость полученных результатов [3]. Вот почему по сегодняшний день проводятся эксперименты на животных и без обезбоживания – например, в США, в 2006 году 84 000 животных использовались в опытах, вызывающих боль, но без обезбоживающих. Я со своей стороны хочу добавить, что пока мы все не станем веганами – вегетарианцами и вегетарианками, особенно те, которые заседают строго в этических комитетах, кощунство критиковать экспериментаторов за проводимые ими эксперименты и убеждена, что при изучении травматического шока эксперименты должны проводиться без анестезии. Общеизвестно, что одним из самых сложных вопросов проблемы шока – вопрос его патогенеза. Конечно, и по сегодняшний день среди ученых нет консенсуса по вопросу патогенеза шока, но в патогенезе шока признается значение сочетанного воздействия разных факторов – болевой импульсации, крово- и плазмопотери и токсемии, хотя разные научные школы придают ведущее значение разным из этих факторов. Ясно, что нельзя исключить болевую импульсацию при воспроизведении экспериментального травматического шока.

Для экспериментального шока использование собак мы считаем наиболее целесообразным.

Литература

1. Куприянов, В. В. Отечественная анатомия на этапах истории / В. В. Куприянов, Г. О. Татевосянец. – Москва : Медицина, 1981. – 320 с.
2. Dur, P. Prognostische Kriterien und Mortalität im Schockzustand and bei Kombinationsverletzungen / P. Durr, K. K. Dittel // Med. Welt. – 1983. – Vol. 34, N 13. – P. 405–409.

3. Survival and Inflammatory Responses in Experimental Models of Hemorrhage / B. Cai [et al.] // J. Surg. Res. – 2011. – Vol. 169, N 2. – P. 257–266.
4. Experimental Models of Hemorrhagic Shock: A Review / A. Fülöp [et al.] // Eur. Surg. Res. – 2013. – Vol. 50, N 2. – P. 57–70.
5. Long-term outcomes after severe shock / C. M. Pratt [et al.] // Shock. – 2015. – Vol. 43, N 2. – P. 128–132.
6. The epidemiology of trauma-related mortality in the United States from 2002 to 2010 / R. G. Sise [et al.] // Trauma Acute Care Surg. – 2014. – Vol. 76, N 4. – P. 913–919.

УДК 612.76:616-008.64]:611.778

Морфологические изменения структурных элементов тонкой кожи при гипокинезии

**Затолокина М.А., Малетин С.Э., Манахова Д.В., Затолокина Е.С.,
Ярмамедова О.М., Сауткин Е.П.**

*ФГБОУ ВО Курский Государственный Медицинский Университет
Минздрава России, г. Курск, Россия*

В современной литературе уделено много внимания изменениям в органах в условиях длительной гипокинезии, но описано мало реактивных изменений, происходящих в коже [1]. Это сформировало цель исследования: изучить морфологические изменения эпидермиса и дермы, частности, в местах наибольшего сдавления у экспериментальных животных, находящихся в условиях гипокинезии, которые создавали путем помещения животных в гипокинетические камеры (патент РФ №82085, от 20.04.09г.) [2].

Материалы и методы. Объектом исследования служил участок тонкой кожи, полученный из области наибольшего давления – задняя поверхность бедра лабораторной крысы. Полученный биоматериал, размером 10х10мм заливали в парафин по стандартной методике, изготавливали гистологические срезы, которые окрашивали гематоксилином и эозином, по методу ван Гизон и импрегнировали по методу Бильшовского-Гросс. Полученные гистологические препараты подвергали световой микроскопии и микрофотографированию с дальнейшей морфометрией и статистической обработкой данных.

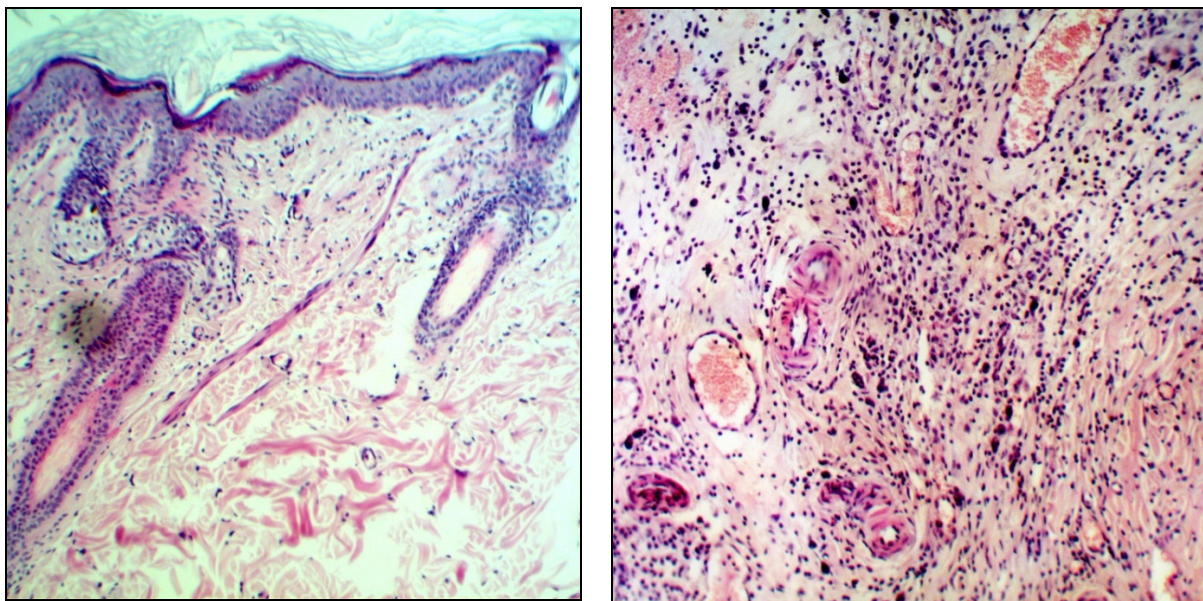
Результаты и обсуждения. В результате проведенного экспериментального исследования было выявлено, что в микропрепаратах контрольных срезов – участках кожи, не подвергавшихся давлению, не обнаружено никаких видимых изменений ни в эпидермисе, ни в дерме и гиподерме, ни в иннервирующих их элементах периферической нервной системы.

При изучении гистологических срезов, полученных в области сдавливания кожи, было выявлено, что в эпидермисе происходит уплощение

зубцов эпителия, местами полная сглаженность, сморщивание эпителиоцитов и расширение межклеточных промежутков в области базального и шиповатого слоев. При микроскопии дермы наблюдается меньшая выраженность сосочков, слабо выраженное разграничение между сосочковым и сетчатым слоями и признаки незначительного интерстициального отека. Кровеносные капилляры и лимфатические сосуды большей частью не изменены, в некоторых препаратах наблюдается расширение сосудов и капилляростаз. Количество лимфоцитов не имело достоверных отличий в сравнении с контролем, однако визуализировались, в области сосочкового слоя дермы, локальные участки скопления лимфоцитов. Следует отметить, так же, о наличии локальных скоплений тучных клеток, находящихся преимущественно в стадии дегрануляции, что может быть объяснено высокой активностью тучных клеток при действии различных раздражителей, в данном случае – длительного давления стенок гипокинетической камеры на кожу экспериментальных животных (рис. 1). Таким образом, изменения в коже сводятся к небольшой атрофии эпидермиса и легкой отечности отдельных участков дермы.

При этом, практически при полном отсутствии морфологических признаков свидетельствующих о значительных изменениях основных тканей кожи, повсеместно удалось выявить изменения частей периферической нервной системы, входящей в состав кожи. Эти изменения, слабо выраженные в эпидермисе и гиподерме тонкой кожи, хорошо визуализируемы в сетчатом слое дермы. Морфологические изменения иннервационного аппарата кожи проявлялись в виде избыточной или неравномерной импрегнации азотнокислым серебром, образованием по ходу нервных волокон грибовидных выпячиваний и варикозных вздутий. Встречались нервные волокна в состоянии дегенерации и распада, который проявлялся фрагментацией осевого цилиндра.

Наиболее пораженными оказались нервные волокна, входящие в состав нервных стволиков, чем изолированно идущие, миелиновые в сравнении с безмиелиновыми, и расположенные в непосредственной близости к кровеносным сосудам. В швановских клетках была выявлена усиленная способность их протоплазмы к импрегнации с визуализацией аргентофильных зерен. Миелиновая оболочка на значительном протяжении была утолщена, внутри вздутий часто обнаруживались небольшие вакуоли, приводящие к спонгиозному виду нервных волокон. При длительном нахождении в гипокинетических камерах (более 60 суток) около 70% нервных волокон дермы было реактивно не изменено. При этом, 15% волокон выявлялись с варикозными вздутиями, 7% в состоянии дегенерации и распада, у 3% образовывались грибовидные выпячивания и около 5% показали нарушение способности к импрегнации.



А

Б

Рисунок 1 - Микрофотография среза тонкой кожи в области ее сдавления у экспериментальных животных, находящихся в условиях гипокинезии – гипокинетических камерах. Окраска гематоксилином и эозином. Ув. x200 (А), x 400 (Б).

Таким образом, данные, полученные при изучении срезов тонкой кожи экспериментальных животных – крыс, находящихся длительный промежуток времени в гипокинетических камерах, стенки которых оказывали давление на определенные участки кожи (прототип длительного нахождения пациентов на строгом постельном режиме), позволяет сделать следующее заключение: несмотря на внешне нормальный вид, кожа на отдельных участках позволяет выявить вполне визуализируемые микроскопические изменения. В то время как эпидермис, дерма и гиподерма совершенно нормальны, в некоторых частях иннервирующей нервной системы отмечаются выраженные явления раздражения, дегенерации и распада. В результате, периферическая нервная система с точки зрения микроскопического анализа оказывается пораженной в первую очередь, даже при слабой травматизации, которой в данном случае является давление на кожу стенок гипокинетической камеры.

Литература.

1. Белова, В. Н. Влияние атмосферного давления на организм человека / В. Н. Белова, Д. С. Марков // Успехи современ. естествознания. – 2013. – № 8. – С. 72–72.
2. Затолокина, М. А. Гипокинетическая камера для мелких лабораторных животных – универсальный способ создания экспериментальной гипокинезии / М. А. Затолокина // Журн. теорет. и практ. медицины. – 2010. – Т. 8. – С. 272–274.

Изменение минерального состава костей скелета при нанесении дефекта большеберцовых костей и внутривенном введении мезенхимальных стволовых клеток на 10-е сутки формирования костного регенерата

Зинченко Е.В.

ГУ «Луганский государственный университет имени Святителя Луки», г. Луганск

Кость состоит как из неорганических, так и органических компонентов [2,3]. Неорганический компонент представляет собой в основном кристаллический гидроксиапатит. Органический компонент кости включает более 30 белков, причем коллаген типа I является наиболее распространенным (> 90%) [2,3]. По массе неорганическая составляющая составляет около 60% ткани, тогда как органическая составляющая составляет около 30%. Остальные 10% это вода. По объему неорганический компонент, органический компонент и вода составляют примерно 40%, 35% и 25% соответственно [2,3]. Но, несмотря на наличие большого количества научных работ по изучению химического состава костной ткани, мы не нашли информации об его изменении после нанесения дефекта в одной из костей и внутривенном введении мезенхимальных стволовых клеток (МСК) во второй фазе структурного формирования костного регенерата.

Материалы и методы. В исследовании участвовали 84 самца белых крыс с массой тела 195–226 г. Животных распределили на три группы: группа А - контрольные животные, группа В - животные, которым проводили хирургическое вмешательство (наносили сквозной дефект диаметром 2,0 мм в зоне проксимального отдела диафиза обеих большеберцовых костей) без введения МСК, группа С – крысы, которым на десятые сутки после хирургического вмешательства внутривенно вводили, по 5×10^6 МСК. Из полостей большеберцовых и бедренных костей подопытных крыс, путем промывания их питательной средой, получали клетки костного мозга, затем помещали их в среду «Игла-МЕМ» («Биолот», Россия) с L-глутамином, 10% сывороткой эмбрионов коров и антибиотиком, культивировали четырнадцать суток при температуре 37° в условиях CO₂-инкубатора со сменой среды 1 раз в семь дней. Культуру клеток фенотипировали непрямым иммунофлюоресцентным методом с помощью маркеров к МСК. Через пятнадцать, тридцать, шестьдесят и девяносто суток после хирургического вмешательства животных выводили из эксперимента путем декапитации под эфирным наркозом, выделяли плечевые, тазовые кости и двенадцатый грудной позвонок. Химическое исследование выделенных костей состояло в определении содержания воды, органических и минеральных веществ, которые высчитывали

весовым методом, после высушивания в сухожаровом шкафу до постоянного веса при 105° С. Влажность определяли путем сравнения веса влажной и сухой костей. После чего, исследуемые кости пережигали в муфельной печи при температуре 450° в течении 12 часов, для удаления органической составляющей. Все проведенные вычисления и параметры приведены в соответствии с международной системой единиц, полученные цифровые данные обрабатывали методами вариационной статистики с использованием стандартных прикладных программ [1].

Результаты и их обсуждение. Нанесение дефекта большеберцовых костей сопровождалось дестабилизацией минерального состава исследуемых костей скелета в период преимущественно с 15 по 60 сутки с максимальными проявлениями на 30 сутки после операции.

Это проявлялось в уменьшении доли органических веществ, которая была меньше контрольной группы с 15 по 60 сутки в плечевой кости на 3,87%, 4,51% и 3,18%, а также с 15 по 60 сутки – в тазовой кости и грудном позвонке на 3,60%, 7,65% и 5,11% и на 4,65%, 6,10% и 4,68%. Содержание минеральных веществ в исследуемых костях после нанесения дефекта большеберцовых костей также уменьшалось и было меньше значений группы А с 15 по 90 сутки в плечевой кости на 6,56%, 5,87%, 4,11% и 3,04%, с 15 по 60 сутки в тазовой кости – на 6,64%, 7,76% и 4,23%, а к 30 и 60 суткам – в грудном позвонке на 7,30% и 5,41%. В свою очередь, содержания воды увеличивалось, которое с 15 по 90 сутки эксперимента превосходило значения группы А в плечевой кости и грудном позвонке на 11,98%, 11,73%, 8,525 и 5,97% и на 5,47%, 12,39%, 10,07% и 4,31% соответственно. В тазовой кости содержание воды превышало контрольные значения с 15 по 60 сутки после операции на 11,72%, 16,25% и 9,73%.

В группе С (введение МСК на 10 сутки после нанесения дефекта большеберцовых костей) достоверные отличия от значений группы А наблюдались на 15 и 30 сутки после операции. При этом содержание воды в плечевой, тазовой костях и двенадцатом грудном позвонке с 15 по 30 сутки, после проведения хирургического вмешательства, оставалось больше контроля на 13,91%, 5,04%, на 14,24%, 5,94% и на 9,82%, 4,96%. В тоже время, содержание минеральных веществ в исследуемых костях животных группы С оставалось меньше значений группы А на 8,07%, 3,03%, на 8,78%, 3,80%, и на 4,70%, 3,55% соответственно. В свою очередь, содержание органических веществ от значений контрольной группы отличалось лишь к 15 суткам после операции и было меньше их на 3,78% в плечевой кости, на 4,57% в тазовой кости и на 6,03% в грудном позвонке.

Содержание органических веществ в группе С было больше по сравнению с группой, в которой был нанесен дефект в обеих большебер-

цовых костях (группа В) с 30 по 60 сутки в тазовой кости и двенадцатом грудном позвонке на 6,78%, 4,79% и на 4,85%, 5,60%. Также, доля минеральных веществ увеличивается в плечевой кости с 30 по 90 сутки на 3,02%, 3,99% и на 3,25%, а в тазовой кости и грудном позвонке на 30 и 60 сутки на 4,30% и 4,05%, и на 4,04% и 6,44% соответственно. В результате преобладания содержания минеральных и органических веществ, можно наблюдать уменьшение содержания воды с 30 по 90 сутки во всех исследуемых костях, на 5,99%, 7,29%, 6,00% в плечевой кости, на 8,87%, 8,02%, 3,44% в тазовой кости и на 6,61%, 10,34%, 4,92% в грудном позвонке, хотя на 15 сутки содержание воды в нем было больше группы В на 4,12%.

Основываясь на данных, полученных в результате эксперимента, можно сделать вывод, что нанесение дефекта большеберцовых костей сопровождается дестабилизацией минерального состава удаленных от места повреждения исследуемых костей скелета в период преимущественно с 15 по 60 сутки с максимальными проявлениями на 30 сутки после операции. Введение МСК на 10 сутки после нанесения дефекта большеберцовых костей сопровождается двухфазной динамикой изменения минерального состава удаленных от области повреждения костей: манифестация дисбаланса минерального состава на 15 сутки после операции и ускоренное его восстановление в период с 30 по 90 сутки.

Литература

1. Лапач, С. Н. Статистические методы в медико-биологических исследованиях с использованием Excel / С. Н. Лапач, А. В. Чубенко, П. Н. Бабич. – Киев : Морион, 2000. – 320 с.
2. Primer on the metabolic bone diseases and disorders of mineral metabolism / R. Goswami // Indian J. Med. Res. – 2016. – Vol. 144, N 3. – P. 489–490.
3. Feng, X. Chemical and Biochemical Basis of Cell-Bone Matrix Interaction in Health and Disease / X. Feng // Curr. Chem. Biol. – 2009. – Vol. 3, N 2. – P. 189–196.

УДК 599.323.4:611.36-018

Оценка влияния перорального применения препаратов кальция после нанесения сквозного дефекта большеберцовых костей на морфогенез костной системы у белых крыс

Кочьян А.Л., Лузин В.И., Венидиктова Ю.С., Заболотная Н.Г.

ГУ «Луганский государственный университет имени Святого Луки», г. Луганск

Препараты на основе кальция широко используются в комплексной терапии остеопений и остеопороза, но, как правило, оценивается лишь их эффект на уменьшение риска переломов костей [1, 5]. В предшествующих исследованиях нами было доказано, что применение препаратов кальция сглаживает неблагоприятное воздействие «синдрома перелома» на морфофункциональное состояние костей, дистантно удаленных от

места повреждения [4, 6]. Однако, количественная оценка силы влияния перорального применения кальцийсодержащих препаратов после нанесения повреждения одной из костей на изменение показателей, характеризующих морфогенез дистантно удаленных от места повреждения костей скелета до сих пор не проводилась.

Поэтому целью данного исследования явилось: оценить методом однофакторного дисперсионного анализа силу влияния БАД «Биомин МК» на изменение гистоморфометрических показателей, характеризующих морфофункциональное состояние проксимальных эпифизарных хрящей и середины диафиза плечевых костей и ультраструктуру биоминерала тазовых костей.

Материалы и методы. Исследование проведено на 126 белых крысах-самцах с исходной массой тела 135-145 г, распределенных на три группы: 1-я группа – контроль, во 2-й группе крысам наносили сквозной дефект диаметром 2,0 мм на границе проксимального метафиза и диафиза большеберцовых костей, в 3-й группе после нанесения дефекта животные получали внутривенно БАД «Биомин МК» в дозе 90 мг/кг/сутки (разработчик – ООО НПП «КЕРГАП», Украина, г. Киев. Авторская разработка. Патент Украины № 2002031740 от 17.06.2002 г. (авторы Ульянич Н.В., Поворознюк В.В., Авакумова А.Б., Григорьева Н.В.). По истечении сроков эксперимента (7, 15, 30, 60, 90 и 180 суток) животных декапитировали под эфирным наркозом и выделяли плечевые и тазовые кости. На гистологических срезах проксимального эпифиза и середины диафиза плечевых костей толщиной 4-6 мкм, окрашенных гематоксилином-эозином, исследовали зональное строение эпифизарных хрящей и диафиза. Ультраструктуру биоминерала тазовых костей исследовали методом рентгеноструктурного анализа. Рассчитывали размеры элементарных ячеек и кристаллитов, а также коэффициент микротекстурирования [3]. Полученные цифровые данные обрабатывали методом однофакторного дисперсионного анализа. Рассчитывали квадрат корреляционного отношения (η^2 , коэффициент детерминации), который при умножении на 100% показывал силу влияния контролируемого фактора на результативный признак [2].

Результаты и их обсуждение. Внутривенное введение БАД «Биомин МК» в дозе 90 мг/кг/сутки на фоне нанесения дефектов большеберцовых костей оказывало достоверное влияние на изменение общей ширины эпифизарного хряща к 30 и 60 суткам эксперимента, а сила влияния составила 15,2% и 34,0% соответственно.

Аналогично, к 30 и 60 суткам эксперимента достоверное влияние контролируемого фактора было зарегистрировано на изменение ширины зоны индифферентного хряща (сила влияния – 7,6% и 14,9%), ширины зоны остеогенеза (сила влияния – 18,6% и 24,0%), содержания межклеточно-

го вещества в хряще (сила влияния – 7,8% и 15,6%), содержания первичной спонгиозы и количества остеобластов в зоне остеогенеза (сила влияния – 9,1% и 14,8%, и 20,0% и 16,9% соответственно).

Более длительно – с 30 по 90 сутки эксперимента введение БАД «Биомин МК» оказывало достоверное влияние на изменение ширины зоны деструкции (сила влияния контролируемого фактора составила 6,3%, 23,9% и 17,0%). Наконец, контролируемый фактор оказывал достоверное влияние к 60 и 90 суткам на изменение ширины зоны пролиферирующего хряща (сила влияния контролируемого фактора – 5,8% и 7,0%) и к 60 суткам на изменение ширины зоны дефинитивного хряща (сила влияния – 13,3%).

Внутрижелудочное введение БАД «Биомин МК» в дозе 90 мг/кг/сутки на фоне нанесения дефектов большеберцовых костей оказывало достоверное влияние и на изменение морфометрических показателей, характеризующих гистологическое строение середины диафиза плечевых костей. Контролируемый фактор оказывал достоверное влияние на изменение общей ширины слоев диафиза к 30 и 180 суткам эксперимента, а сила влияния составила 15,7% и 9,2% соответственно.

При этом, к 7, 30, 60 и 90 суткам контролируемый фактор оказывал достоверное влияние на изменение диаметра канала остеонов (сила влияния контролируемого фактора составила 15,3%, 8,2%, 16,2% и 6,2%), а к 15, 30, 90 и 180 суткам – на изменение ширины слоя внутренних генеральных пластинок (сила влияния – 18,6%, 9,2%, 6,3% и 7,1% соответственно). Менее длительно, к 15 и 30 суткам контролируемый фактор оказывал достоверное влияние на изменение ширины слоя наружных генеральных пластинок (сила влияния – 6,8% и 9,0%), а к 30 и 60 суткам – на изменение площади костномозговой полости (сила влияния – 7,3% и 9,2%). Наконец, введение БАД «Биомин МК» оказывало достоверное влияние на изменение ширины остеонного слоя к 15 суткам (сила влияния – 9,3%) и на изменение диаметра остеонов к 180 суткам (сила влияния – 9,4%).

Наряду с достоверным влиянием на изменение показателей, характеризующих функциональную активность реактивных отделов плечевых костей у подопытных животных, введение БАД «Биомин МК» оказывало достоверное влияние и на изменение ультраструктуры биоминерала тазовых костей. При этом к 7, 30, 60 и 90 суткам контролируемый фактор оказывал достоверное влияние на изменение размеров кристаллитов (сила влияния контролируемого фактора составила соответственно 30,5%, 29,5%, 31,7% и 30,1% соответственно), а к 30 суткам – на изменение коэффициента микротекстурирования (сила влияния – 41,4%).

Выводы. Внутрижелудочное введение БАД «Биомин МК» в дозе 90 мг/кг/сутки на фоне нанесения незаполненных дефектов большеберцовых костей оказывало достоверное влияние на изменение показателей,

характеризующих гистологическое строение проксимальных эпифизарных хрящей плечевых костей с 30 по 90 сутки после операции, на изменение показателей, характеризующих гистологическое строение диафиза плечевых костей в ходе всего эксперимента, а также ультраструктуру биоминерала тазовых костей с 7 по 90 сутки исследования. Максимальная сила влияния контролируемого фактора была зарегистрирована к 15 суткам на изменение ширины слоя внутренних генеральных пластинок (18,6%), к 30 суткам на изменение количества остеобластов в зоне остеогенеза и коэффициента микротекстурирования (20,0% и 41,4%) и к 60 суткам на увеличение ширины зоны остеогенеза (24,0%).

Литература.

1. Кочьян, А. Л. Влияние нанесения дефекта в большеберцовой кости и перорального применения препаратов кальция на строение кристаллической решетки биоминерала тазовых костей / А. Л. Кочьян // Травматология, ортопедия и воен. медицина. – 2019. – № 2. – С. 70.
2. Макарова, Н. В. Статистика в Excel : учеб. пособие / Н. В. Макарова, В. А. Трофимец. – Москва : Финансы и статистика, 2002. – 368 с.
3. Миркин, Л. И. Рентгеноструктурный анализ. Индексирование рентгенограмм : справоч. рук. / Л. И. Миркин. – Москва : Наука, 1981. – 496 с.
4. Eid, K. Systemic effects of severe trauma on the function and apoptosis of human skeletal cells / K. Eid, L. Labler, W. Ertel // J. Bone Jt. Surg. –2006. – Vol. 10. – P. 1394–1400.
5. Growth rate of humerus in rats after implantation of biogenic hydroxyapatite into tibia and per os application of calcium drugs / A. Koch'yan [et al.] // Osteoporos. Int. – 2018. – Vol. 29, suppl. 1. – P. P918.
6. Luzin, V. Bone mineral density at the reconstruction of bone defects in children with innocent tumours and tumor-like diseases of bones in different site / V. Luzin, A. Skorobogatov, S. Smolenchuk // Osteoporos. Int. – 2010. – Vol. 21, suppl. 1. – P. S218.

УДК 599.323.4:611.36-018

Иммуногистохимическое исследование различных фенотипов макрофагов в печени крыс

Лебедева Е.И., Фадеева М.В.

*УО «Витебский государственный ордена Дружбы народов медицинский
университет», г. Витебск, Беларусь*

В печени макрофаги представлены двумя популяциями: тканевыми макрофагами или клетками Купфера, и инфильтрирующими моноцитами/макрофагами. Они обладают свойствами пластичности и адаптируют свой фенотип в соответствии с сигналами микроокружения. Это объясняет их многообразные и противоположные функции при заболеваниях печени. Полученные результаты исследований на экспериментальных моделях и ранних клинических испытаниях у пациентов позволяют предположить, что они управляют воспалением, фиброзом, ангиогенезом, ростом опухоли, восстановлением ткани органа и осуществляют

контроль за возникновением опухоли. Это делает макрофаги перспективной целью при разработке новых лекарственных средств для лечения патологий печени [1, 2, 3, 4].

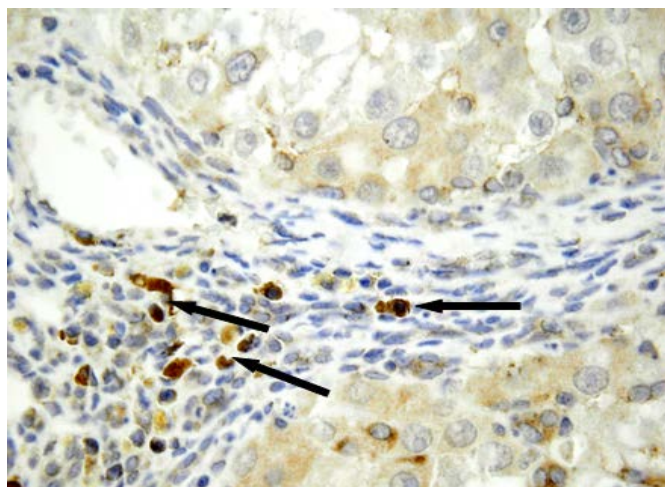
Целью работы являлось иммуногистохимическое исследование различных фенотипов макрофагов в печени крыс.

Материал и методы. Объектом исследования были фрагменты печени 24 крыс-самцов Wistar. На проведение эксперимента было получено разрешение комитета по этике при УО «Витебский государственный медицинский университет». Животные были разделены на две группы по 12 крыс в каждой (1 – контрольная, 2 – экспериментальная). Токсическое поражение печени индуцировали внутрижелудочным введением тиацетамида в концентрации 200 мг/кг массы тела два раза в неделю. Для получения обзорных гистологических препаратов проводили окраску срезов гематоксилином и эозином, а также методом Маллори. Для идентификации различных фенотипов макрофагов использовали коммерческие моноклональные/поликлональные антитела к общему маркеру макрофагов (CD68, клон 2K6, 1:200, Elabscience), M2 макрофагов (CD206, 1:500, Elabscience) и маркеру макрофагов костномозгового происхождения (CX3CR1, 1:100, Elabscience). Иммуногистохимическое окрашивание проводили в соответствии с инструкциями производителей. Фотографирование препаратов осуществляли с помощью микроскопа OLYMPUS BX51. При изучении гистологических препаратов обращали внимание на локализацию макрофагов, их форму и интенсивность иммуногистохимической окраски.

Результаты и их обсуждение. В печени интактных крыс преимущественно выявлялись CD68-позитивные макрофаги. Затравка животных тиацетамидом в течение 16-18 недель привела к циррозу печени и увеличению количества всех исследуемых фенотипов макрофагов. На срезах гистологических препаратов выявлялись клетки, экспрессирующие белок CX3CR1, который рассматривается как маркер макрофагов производных моноцитов крови (рис. 1). Вероятно, при токсическом поражении печени наблюдается усиление образования моноцитов в костном мозге, их рекрутирование в печень и дифференцировка в макрофаги.

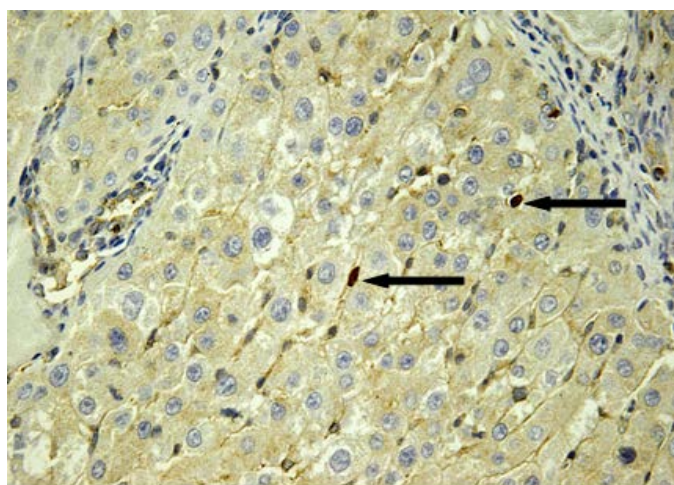
Токсическое поражение печени животных приводит к макрофагальной инфильтрации стромы, преимущественно портальных трактов. Вокруг центральных вен макрофаги либо отсутствовали, либо встречались в единичном количестве. Иногда они контактировали друг с другом или располагались рядом, формируя группы. При циррозе печени отмечено увеличение популяции CD68-позитивных клеток в ложных узлах печени, осуществляющих наряду с другими функциями, элиминацию погибших гепатоцитов. Следует отметить, что CD68- и CD206-позитивные

макрофаги чаще локализовались в виде цепочек в синусоидальных капиллярах (рис. 2 и 3).



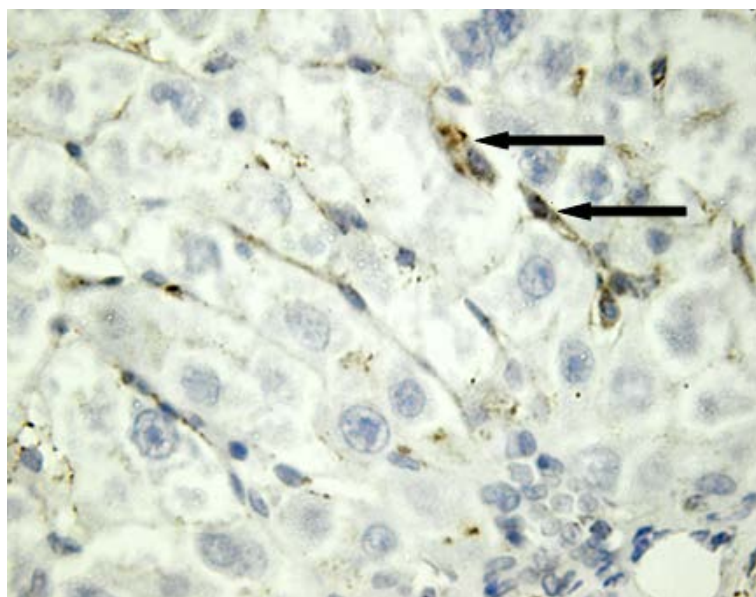
Стрелкой показаны CX3CR1-позитивные клетки в фиброзной септе среди клеток инфильтрата. Иммуногистохимическое окрашивание на CX3CR1. Ув.×1000.

Рисунок 1 – Печень крысы через 18 недель эксперимента.



Стрелкой отмечены CD206-позитивные клетки в синусоидальных капиллярах печени. Иммуногистохимическое окрашивание на CD206. Ув.×600.

Рисунок 2 – Печень крысы через 18 недель эксперимента.



CD68- позитивные клетки в синусоидальных капиллярах печени показаны стрелкой. Иммуногистохимическое окрашивание на CD68. Ув.×1000.

Рисунок 3 – Печень крысы через 16 недель эксперимента.

Вывод. Анализ экспрессии макрофагальных маркеров показал, что токсическое поражение печени вызывает изменение качественного состава популяции макрофагов, а также увеличение их общего количества и появление среди макрофагов субпопуляций клеток, экспрессирующих CD206 и CX3CR1. Можно предположить, что полученные результаты подтверждают перспективность дальнейших исследований, направленных на изучение функций макрофагов/моноцитов.

Литература.

1. The CCR2+ macrophage subset promotes pathogenic angiogenesis for tumor vascularization in fibrotic livers / M. Bartneck [et al.] // *Cell Mol. Gastroenterol. Hepatol.* – 2019. – Vol. 7, N 2. – P. 371–390. doi: 10.1016/j.jcmgh.2018.10.007
2. Dey, A. Ontogeny and polarization of macrophages in inflammation: blood monocytes versus tissue macrophages / A. Dey, J. Allen, P. A Hankey-Giblin // *Front. Immunol.* – 2015. – Vol. 5. – P. 683. doi: 10.3389/fimmu.2014.00683.
3. Macrophage phenotype in liver injury and repair / Y. Y. Sun [et al.] // *Scand J. Immunol.* – 2017. – Vol. 85, N 3. – P. 166–174. doi: 10.1111/sji.12468.
4. Tacke, F. Functional role of intrahepatic monocyte subsets for the progression of liver inflammation and liver fibrosis in vivo / F. Tacke // *Exp. Ther. Med.* – 2019. – Vol. 17, N 5. – P. 3835–3847. doi: 10.3892/etm.2019.7450.

УДК 599.323.4:611.17]:546.41:615.03

Макроэлементный состав костей скелета у крыс старческого возраста, получавших атерогенную диету и препараты кальция третьего поколения

Лопак Р.В., Савенко Л.Д., Приходченко И.С., Лозыченко В.Г.

ГУ «Луганский государственный университет имени Святителя Луки», г. Луганск

Универсальным фактором риска для развития остеопороза, ишемической болезни сердца, цереброваскулярных заболеваний, гипертонической болезни, хронической сердечной недостаточности является гиперхолестеринемия, особенно в пожилом и старческом возрасте [5]. Использование гиперхолестериновой диеты в эксперименте сопровождается снижением содержания минеральных веществ в костях [4], а повышенное содержание холестерина и его метаболитов в крови оказывает негативное влияние на функциональную активность и дифференцировку остеобластов и остеокластов [6]. Однако комплексные исследования морфогенеза скелета в условиях длительного применения диеты с повышенным содержанием холестерина до сих пор не проводились.

Поэтому целью исследования явилось изучение макроэлементного состава костей скелета у крыс-самок старческого возраста в условиях гиперхолестериновой диеты и обоснование возможности коррекции выявленных изменений путем применения препаратов кальция третьего поколения – «Osteocare», «Кальцемин» либо «Кальцемин Адванс».

Материал и методы. Эксперимент был проведен на 175 белых крысах-самках старческого возраста с исходной массой 330–345 г, распределенных на 5 групп. Животные 1-й группы (контроль) находились на стандартном рационе вивария, во 2-й группе в рацион добавляли 2,5% холестерина и 10% свиного жира за счет соответствующего уменьшения содержания крахмала [2]. В 3-5-й группах на фоне гиперхолестериновой диеты крысы получали внутривентрикулярно препараты кальция третьего поколения «Osteocare», «Кальцемин» и «Кальцемин Адванс» в дозе, эквивалентной терапевтической для человека. Сроки эксперимента составили 7, 15, 30, 90 и 180 суток. Расчёт дозировки вводимого препарата производили с учётом рекомендаций Ю.Р. и Р.С. Рыболовлевых [3]. По истечении сроков эксперимента в большеберцовых (ББ) и тазовых (ТЗ) костях, а также третьем поясничном позвонке (ПП) исследовали макроэлементный состав методом атомно-абсорбционной спектрофотометрии. Полученные цифровые данные обрабатывали методами вариационной статистики с использованием стандартных прикладных программ [1].

Результаты и их обсуждение. У животных, получавших атерогенную диету, содержание кальция в ТЗ и ПП с 15 по 180 сутки было меньше значений 1-й группы на 5,19%, 5,30%, 7,15% и 6,73%, и на 5,50%,

5,00%, 7,33% и 7,15, а в ББ с 30 по 180 сутки – на 5,90%, 7,05% и 9,46%. Содержание фосфора к поздним срокам эксперимента увеличивалось и к 180 суткам было больше контроля на 4,63% в ББ, на 5,08% в ТЗ и на 4,57% в ПП. Как результат этого, соотношение кальций/фосфор понижалось и с 15 по 180 сутки было меньше контроля в ТЗ на 6,13%, 8,16%, 10,58% и 11,08%, к 15, 90 и 180 суткам в ПП – на 6,34%, 10,38% и 11,20%, а с 30 по 180 сутки в ББ – на 8,77%, 10,12% и 13,35%. Содержание натрия и калия наоборот увеличивалось и с 15 по 180 сутки в ББ было больше значений 1-й группы на 6,08%, 9,66%, 9,76% и 11,20%, и на 7,07%, 13,27%, 10,58% и 12,59%, в ТЗ – на 5,46%, 8,85%, 9,66% и 9,43%, и на 7,39%, 10,57%, 10,38% и 11,96%, а в ПП – на 6,94%, 7,38%, 8,27% и 11,14%, и на 5,61%, 7,17%, 11,58% и 9,90% соответственно.

При введении «Osteocare» на фоне атерогенной диеты исследуемые показатели статистически значимо отличались от значений 2-й группы с 15 суток эксперимента. Содержание натрия в ББ с 15 по 180 сутки было меньше контроля на 4,27%, 5,46%, 7,43% и 8,20%, к 90 и 180 суткам в ТЗ – на 6,51% и 7,80%, а к 180 суткам в ПП – на 9,23%. Одновременно, содержание калия в ББ было меньше значений 2-й группы с 30 по 180 сутки эксперимента на 5,71%, 5,41% и 5,93%, а в ТЗ и ПП к 90 и 180 суткам – на 6,27% и 7,48%, и на 6,47% и 6,23% соответственно. Содержание кальция в ПП с 15 по 180 сутки было больше значений 2-й группы на 3,96%, 3,57%, 3,59% и 4,50%, в ТЗ к 15, 90 и 180 суткам – на 3,81%, 4,50% и 4,42%, а в ББ с 30 по 180 сутки – на 4,33%, 4,92% и 7,59% соответственно. При этом, содержание фосфора к 180 суткам было меньше значений 2-й группы в ТЗ и ПП на 5,15% и 4,55%. В результате соотношение кальций/фосфор увеличивалось и превосходило значений 2-й группы с 15 по 180 сутки в ТЗ на 6,42%, 4,80%, 8,70% и 9,97%, к 15, 90 и 180 суткам в ПП – на 6,35%, 8,20% и 9,50%, а с 30 по 180 сутки в ББ – на 7,13%, 9,30% и 12,15%.

В 4-й группе содержание кальция в костной золе увеличивалось и превосходило значений 2-й группы с 15 по 180 сутки эксперимента в ТЗ и ПП на 5,06%, 3,68%, 5,31% и 4,78%, и на 4,54%, 3,91%, 5,46% и 5,09%, а с 30 по 180 сутки в ББ – на 5,19%, 5,67% и 9,05%. При этом содержание фосфора к поздним срокам эксперимента уменьшалось, в результате чего соотношение кальций/фосфор в ТЗ с 15 по 180 сутки было больше значений 2-й группы на 6,88%, 5,30%, 10,22% и 9,19%, в ПП к 15, 90 и 180 суткам – на 6,22%, 10,33% и 9,08%, а в ББ с 30 по 180 сутки – на 7,90%, 9,84% и 13,23% соответственно. Вместе с этим в золе исследуемых с 30 по 180 сутки костей определялось снижение содержания натрия: на 7,32%, 7,67% и 10,07% в ББ, на 6,16%, 7,84% и 10,66% в ТЗ, и на 5,15%, 8,47% и 9,79% в ПП. Содержание калия также с 30 по 180 сутки было меньше значений 2-й группы: на 6,16%, 7,77% и 9,84% в ББ, на 5,01%,

8,45% и 9,61 в ТЗ, и на 4,46%, 8,63% и 9,14% в ПП.

Наконец, при использовании «Кальцемина Адванс» на фоне атерогенной диеты содержание кальция в ПП с 15 по 180 сутки эксперимента было больше значений 2-й группы на 4,36%, 4,71%, 5,44% и 5,80%, а в ББ и ТЗ с 30 по 180 сутки – на 5,06%, 6,32% и 9,83%, и на 4,77%, 5,63% и 5,93% соответственно. Содержание фосфора, наоборот, было меньше контрольного в ББ с 30 по 180 сутки эксперимента на 2,70%, 4,13% и 5,52%, а в ТЗ и ПП к 90 и 180 суткам – на 4,49% и 6,00% и на 3,59% и 6,17%. В результате соотношение кальций/фосфор в ТЗ с 15 по 180 сутки было больше значений 2-й группы на 6,81%, 7,23%, 10,61% и 12,46%, в ПП к 15, 90 и 180 суткам – на 6,05%, 9,46% и 11,64%, а в ББ с 30 по 180 сутки – на 8,03%, 10,89% и 16,12% соответственно. В этих условиях содержание натрия с 30 по 180 сутки было меньше значений 2-й группы в ББ – на 7,69%, 9,87% и 10,89%, в ТЗ – на 6,90%, 9,41% и 10,24%, а в ПП – на 5,64%, 9,07% и 11,50%. Содержание калия также было меньше значений 2-й группы в ББ и ТЗ с 30 по 180 сутки эксперимента на 8,71%, 7,84% и 11,59%, и на 6,68%, 8,17% и 10,41%, а в ПП к 90 и 180 суткам – на 7,95% и 9,67%.

Выводы. Таким образом, применение атерогенной диеты на основе холестерина у белых крыс старческого возраста сопровождалось дестабилизацией макроэлементного состава исследуемых костей с 15 суток эксперимента, нарастающей по мере увеличения длительности эксперимента. Применение препаратов кальция третьего поколения на фоне атерогенной диеты у крыс старческого возраста сглаживает негативное влияние условий эксперимента на макроэлементный состав исследуемых костей. Во всех случаях статистически значимые отличия от группы без коррекции регистрировались с 15 суток эксперимента. Применение «Кальцемина Адванс» было наиболее эффективным.

Литература

1. Лапач, С. Н. Статистические методы в медико-биологических исследованиях с использованием Excel / С. Н. Лапач, А. В. Чубенко, П. Н. Бабич. – Киев : Морион. – 2000. – 320 с.
2. Одушко, Н. П. Взаимосвязь изменений липидного состава сыворотки крови и субклеточных фракций печени под влиянием атерогенной диеты / Н. П. Одушко // Вопросы питания. – 1982. – № 2. – С. 52–55.
3. Рыболовлев, Ю. Р. Дозирование веществ для млекопитающих по константе биологической активности / Ю. Р. Рыболовлев, Р. С. Рыболовлев // Журн. АН СССР. – 1979. – Т. 247, № 6. – С. 1513–1516.
4. Jules, J. Selective targeting of RANKL signaling pathways as new therapeutic strategies for osteoporosis / J. Jules, J. W. Ashley, X. Feng // Expert. Opin Ther. Targets. – 2010. – Vol. 14, suppl. 9. – P. 923–934.
5. Palacios, C. The role of nutrients in bone health, from A to Z / C. Palacios // Crit. Rev. Food Sci. Nutr. – 2006. – Vol. 46, N 8. – P. 621–628.
6. Parhami, F. Role of lipids in osteoporosis / F. Parhami, A. Garfinkel, L. L. Demer // Arterioscler. Thrombos. Vasc. Biol. – 2000. – Vol. 20. – P. 2346–2348.

УДК 599.323.4:611-018.4]:665.353.4:615:27

**Оценка влияния избыточного содержания пальмового масла в
рационе и экстракта гарцинии камбоджийской на морфогенез
костной системы у белых крыс различного возраста**

Лящук А.В., Лузин В.И., Исмаилова К.Р., Мосягина Н.А.

ГУ «Луганский государственный университет имени Святителя Луки», г. Луганск

На современном этапе ожирение и остеопороз имеют широкое распространение среди населения и оказывают весьма значительное влияние на смертность и заболеваемость. Между костной системой и жировой тканью выявлены взаимосвязи на всех функциональных уровнях организации, но комплексных сведений о морфогенезе скелета в условиях алиментарного ожирения, вызванного избыточным употреблением пальмового масла (ПМ) до сих пор не имеется. В наших предшествующих исследованиях было доказано, что избыточное содержание ПМ в рационе сопровождается снижением костеобразовательной функции эпифизарных хрящей и надкостницы, а также прочности костей [1-2]. Применение при этом экстракта Гарцинии камбоджийской (ЭГК) оказывает корректирующее действие на исследуемые показатели. Однако, количественная оценка силы влияния избыточного содержания ПМ в рационе на изменение показателей, характеризующих морфогенез костей скелета, до сих пор не проводилась.

Поэтому целью данного исследования явилось: оценить методом однофакторного дисперсионного анализа силу влияния избыточного содержания ПМ в рационе и ЭГК на изменение гистоморфометрических показателей, характеризующих гистоструктуру большеберцовых (ББК) и прочность плечевых (ПЛ) костей.

Материалы и методы исследования. Исследование проведено на 216 белых крысах 3-х групп: ювенильных (исходной массой 50–55 г), половозрелых (180–190 г) и старческого возраста (300–320 г). Животные 1-й группы получали стандартный рацион вивария, во 2-й группе к рациону добавляли ПМ в дозе 30 г/кг/сутки, в 3-й группе через 6 недель введения ПМ начинали внутрижелудочно вводить ЭГК в дозе 0,25 г/кг/сутки. Через 1, 10, 30 и 60 суток после 6 недель применения ПМ животных декапитировали под эфирным наркозом. На гистологических срезах проксимального эпифиза и середины диафиза ББК толщиной 4-6 мкм, окрашенных гематоксилин-эозином исследовали зональное строение эпифизарных хрящей и диафиза. ПЛ подвергали биомеханическому исследованию при изгибе на универсальной нагрузочной машине Р-0,5. Полученные цифровые данные обрабатывали методом однофакторного дисперсионного анализа. Рассчитывали квадрат корреляционного отношения

(η^2) (коэффициент детерминации), который при умножении на 100% показывал силу влияния контролируемого фактора на результативный признак [3].

Результаты и их обсуждение. Избыточное содержание ПМ в рационе (30 г/кг/сутки) у крыс различного возраста оказывало достоверное влияние на изменение показателей, характеризующих функциональную активность проксимальных эпифизарных хрящей и надкостницы ББК, а также прочность ПЛ в ходе всего наблюдения. При этом сила влияния контролируемого фактора на изменение исследуемых показателей по мере увеличения продолжительности его действия нарастала

У ювенильных крыс максимальная сила влияния ПМ зарегистрирована к 30 и 60 суткам на уменьшение ширины зоны остеогенеза (18,3% и 18,0%) и к 60 суткам на уменьшение доли первичной спонгиозы (15,3%), на уменьшение ширины слоя наружных генеральных пластинок (19,7%) и на снижение модуля упругости (56,9%). Максимальная сила влияния у половозрелых крыс зарегистрирована к 60 суткам на уменьшение ширины зоны остеогенеза и содержания первичной спонгиозы в ней (25,6% и 18,3%), на уменьшение ширины остеонного слоя (28,8%) и на снижение минимальной работы разрушения (63,4%). В старческом возрасте максимальная сила влияния зарегистрирована к 30 и 60 суткам на уменьшение ширины зоны субхондрального остеогенеза (25,8% и 30,4%), содержания первичной спонгиозы (24,9% и 21,6%), на уменьшение ширины остеонного слоя (24,8% и 37,2%) и к 60 суткам на снижение модуля упругости (70,3%).

Внутрижелудочное введение ЭГК из расчета 0,25 г/кг/сутки на фоне 6-недельного введения ПМ животным различного возраста оказывало достоверное влияние на изменение показателей, характеризующих гистоструктуру проксимальных эпифизарных хрящей и диафиза ББК, а также прочности ПЛ. У ювенильных крыс достоверное влияние контролируемого фактора наблюдалось преимущественно с 10 по 60 сутки исследования, у половозрелых - с 30 по 60 сутки, а у крыс старческого возраста - к 60 суткам исследования. При этом сила влияния контролируемого фактора на все исследуемые показатели с увеличением длительности введения ЭГК нарастала и была максимальной на 60 сутки исследования.

Максимальная сила влияния контролируемого фактора у ювенильных крыс была зарегистрирована к 60 суткам на увеличение ширины зоны остеогенеза и количества остеобластов в ней (19,0% и 12,5%), на увеличение ширины остеонного слоя (20,8%) и на увеличение предела прочности (55,7%). У половозрелых животных максимальная сила влияния контролируемого фактора была зарегистрирована к 60 суткам на увеличение ширины зоны остеогенеза и количества остеобластов в ней (15,8% и 10,0%), на увеличение ширины остеонного слоя (14,4%) и на

увеличение минимальной работы разрушения (63,3%). В старческом возрасте максимальная сила влияния контролируемого фактора регистрировалась к 60 суткам на увеличение ширины зоны остеогенеза и количества остеобластов в ней (8,7% и 6,8%), на увеличение ширины остеонного слоя (9,3%) и на увеличение предела прочности (40,1%).

Заключение. Из полученных данных следует, что избыточное содержание рафинированного ПМ в рационе (30 г/кг/сутки) достоверно влияло на изменение строения проксимальных эпифизарных хрящей и диафиза ББК, а также на прочность ПЛ в ходе всего наблюдения; сила влияния по мере увеличения длительности применения ПМ нарастала. К 60 суткам у ювенильных крыс максимальная сила влияния ПМ зарегистрирована на уменьшение ширины зоны остеогенеза, доли спонгиозы и ширины слоя наружных генеральных пластинок, а также на снижение модуля упругости ($\eta^2=0,153\div0,569$). У половозрелых животных максимальная сила влияния зарегистрирована на уменьшение ширины зоны остеогенеза, содержания спонгиозы в ней и ширины остеонного слоя, а также на снижение работы разрушения ($\eta^2=0,183\div0,634$). В старческом возрасте максимальная сила влияния зарегистрирована на уменьшение ширины зоны остеогенеза, содержания первичной спонгиозы и на уменьшение ширины остеонного слоя, а также на снижение модуля упругости ($\eta^2=0,216\div0,703$).

Введение ЭГК в дозе 0,25 г/кг/сутки на фоне употребления ПМ оказывало достоверное влияние на изменение показателей, характеризующих строение проксимальных эпифизарных хрящей и диафиза ББК, а также прочности ПЛ; сила влияния контролируемого фактора на все исследуемые показатели с увеличением длительности введения ЭГК нарастала и была максимальной на 60 сутки. У ювенильных крыс максимальная сила влияния ЭГК зарегистрирована на увеличение ширины зоны остеогенеза и количества остеобластов в ней ($\eta^2=0,125\div0,190$), ширины остеонного слоя ($\eta^2=0,208$) и предела прочности ($\eta^2=0,557$). У половозрелых крыс максимальная сила влияния зарегистрирована на увеличение ширины зоны остеогенеза и количества остеобластов ($\eta^2=0,100\div0,158$), ширины остеонного слоя ($\eta^2=0,144$) и минимальной работы разрушения ($\eta^2=0,633$). В старческом возрасте максимальная сила влияния зарегистрирована на увеличение ширины зоны остеогенеза и количества остеобластов ($\eta^2=0,068\div0,087$), ширины остеонного слоя ($\eta^2=0,093$) и предела прочности ($\eta^2=0,0,401$).

Литература.

1. Ляшук, А. В. Морфофункциональное состояние проксимального эпифизарного хряща большеберцовых костей при избыточном содержании пальмового масла в рационе у белых крыс различного возраста / А. В. Ляшук // Україн. морфол. альм. – 2015. – Т. 13, № 3-4. – С. 81–85.

2. Прочность плечевой кости у крыс различного возраста, получавших рацион с избыточным содержанием пальмового масла и возможности ее коррекции экстрактом гарцинии камбоджийской / А. В. Ляшук [и др.] // Авиценна-2019 : материалы X Рос. науч.-практ. конф. студентов и молодых ученых : в 2 т. – Новосибирск : ИПЦ НГМУ, 2019. – Т. 1. – С. 545–546.
3. Макарова, Н. В. Статистика в Excel : учеб. пособие / Н. В. Макарова, В. А. Трофимец. – Москва : Финансы и статистика, 2002. – 368 с.

УДК 611.351:[611.42+611-018.7]

**Развитие эпителиального покрова и лимфоидной ткани,
ассоциированной со слизистой оболочкой прямой кишки
человека в пренатальном онтогенезе**

**Мауль Я.Я., Хамидулин Б.С., Сулейменова Ф.М., Адайбаев Т.А.,
Аубакиров А.Б., Сагимова Г.К., Ковтун Э.А.**

НАО «Медицинский университет Астана», г. Нур-Султан, Казахстан

Общеизвестно, что непосредственно в толще собственной пластинки слизистой оболочки и в подслизистой основе органов желудочно-кишечного тракта располагаются лимфоидные образования и диффузная лимфоидная ткань, которая реализует механизмы местного первичного иммунитета. Эта ткань распознает и инактивирует проникающие в толщу слизистой оболочки генетически чужеродные соединения и агенты [1].

Для изучения и получения достоверных данных о морфологических и морфофункциональных особенностях лимфоидной ткани, расположенной в слизистой оболочке прямой кишки человека, необходимы условия, минимизирующие антигенное воздействие на систему иммунитета в целом и на периферические органы иммуногенеза в частности [2]. Данным требованиям в определенной степени соответствуют условия развития и становления лимфоидного аппарата в пренатальном онтогенезе. Изучение процессов развития тканевых структур слизистой оболочки прямой кишки позволяет выявить сроки появления и дифференцировки лимфоидной ткани, а также установить время, когда лимфоидный аппарат прямой кишки включается в общую систему лимфо- и иммуногенеза.

Цель исследования: определить сроки эмбриональной закладки и особенности развития лимфоидной ткани, ассоциированной со слизистой оболочкой прямой кишки человека, в пренатальном онтогенезе.

Материалы и методы исследования. Для изучения анатомо-топографических особенностей, а также сроков эмбриональной закладки и процессов развития лимфоидной ткани локализованной в слизистой оболочке прямой кишки человека, в период пренатального онтогенеза, были использованы препараты прямых кишок, взятые от 87 трупов эмбрионов и плодов. Весь материал был получен в результате прерывания беременности по медицинским и социальным показаниям. Исследование

одобрено этическим комитетом. Возраст эмбрионов и плодов определялся измерением теменно-копчиковой длины [3] и колебался в пределах от 8 недель до 36 недель внутриутробного развития. Проводили микроскопическое исследование гистологических срезов прямой кишки окрашенных гематоксилин-эозином.

Результаты и их обсуждение. В слизистой оболочке прямой кишки в конце 8-й - начале 9-й недели, клетки эпителия напоминают многорядный призматический эпителий и располагаются в 2-3 ряда. На 8-9 неделе появляются признаки развивающихся кровеносных сосудов, а также обнаруживаются слаборазвитые лимфатические капилляры. В результате исследования мы установили, что к концу 8 – началу 9 недели пренатального онтогенеза в слизистой оболочке прямой кишки постепенно создаются наиболее благоприятные условия для появления и дальнейшего развития лимфоидной ткани. На 9-й неделе в слизистой оболочке появляются единичные клетки лимфоидного ряда, которые постепенно приобретают вид диффузной лимфоидной ткани, локализованной под покровным эпителием. В этот же срок пренатального онтогенеза, мы обнаружили одиночные формирующиеся лимфоидные узелки, расположенные между кишечными криптами. Чаще всего эти узелки находились в стадии предузелка. Кроме того, в результате исследования мы установили, что лимфоидные образования, представленные предузелковой и диффузной лимфоидной тканью, локализуются как в собственной пластинке слизистой оболочки прямой кишки, так и в подслизистой основе.

Развитие лимфоидной ткани в слизистой оболочке прямой кишки эмбриона и плода происходит параллельно с развитием эпителиального покрова. Так, в промежуточной и кожной зонах анального канала первоначально формируется однослойный эпителий, а к 12-недельному сроку пренатального онтогенеза он трансформируется в многорядный эпителий. Начиная с 13-й недели внутриутробного развития, в этих зонах покровный эпителий преобразуется в многорядный кубический эпителий. К данному сроку в слизистой оболочке плода определяются лишь малые и средние лимфоциты, причем преобладают малые лимфоциты (в 1,8 раза). Клеток непосредственно отвечающих за реализацию механизмов иммунитета еще не обнаруживается.

На 28-й неделе пренатального онтогенеза эпителий слизистой оболочки анального канала превращается в многослойный неороговевающий плоский эпителий. К этому сроку в слизистой оболочке появляются единичные макрофаги, которые являются узко специализированными иммунокомпетентными клетками.

На 32-й неделе пренатального онтогенеза в слизистой оболочке анального канала происходит окончательное структурное формирование покровного эпителия. В целом он еще далек от такового у взрослого

человека, но в слизистой оболочке анального канала мы уже обнаружили незначительное количество макрофагов, бластные формы лимфоцитов и даже единичные плазматические клетки.

Выводы. Таким образом, на 32-й неделе пренатального онтогенеза в слизистой оболочке анального канала плода человека покровный эпителий заканчивает свое структурное формирование. Начиная с 28-й недели пренатального онтогенеза появляются специализированные иммунокомпетентные клетки – макрофаги, которые к 32-недельному сроку дополняются бластными формами лимфоцитов и единичными плазматическими клетками.

Литература

1. Сапин, М. Р. Иммунная система человека / М. Р. Сапин, Л. Е. Этинген. – Москва : Медицина, 1996. – 341 с.
2. Хаитов, Р. М. Оценка иммунного статуса человека в норме и патологии / Р. М. Хаитов, Б. В. Пинегин // Иммунология. – 2001. – № 4. – С. 4–6.
3. Пэттен, Б. М. Эмбиология человека / Б. М. Пэттен. – Москва : Медгиз, 1959. – С.448-460.

УДК 611.81.013

Радиационно-индуцированный постнатальный онтогенез нейронов теменной коры

Маслов Н.В.¹, Федоров В.П.², Кварацхелия А.Г.¹, Гундарова О.П.¹

*ФГБОУ ВО «Воронежский государственный медицинский университет
им. Н.Н. Бурденко» Минздрава России,² Воронежский государственный институт
физической культуры г. Воронеж, Россия*

В связи с Чернобыльской радиационной аварией является актуальным изучение отдаленных последствий влияния ионизирующего излучения на организм и в частности, на нейроны головного мозга. Так как структурно-функциональное состояние нервной системы при радиационном воздействии у человека в принципе не подлежит изучению, то выявить ее вклад в нарушение здоровья, определить наиболее радиочувствительные структуры и их дозо-временные зависимости в пострadiационном периоде объективно возможно только в экспериментах на животных. В этих условиях можно исключить практически все посторонние влияния, оставив лишь радиационный фактор и использовать методики неприемлемые для человека. Правомочность таких исследований для последующей экстраполяции на человека доказана еще в пятидесятые годы школой Н.А. Краевского. Однако этот вопрос в научной литературе освещен недостаточно [2, 4]. В связи с этим целью работы явилось изучение структурно-функциональной перестройки нейронов теменной коры головного мозга крыс после гамма облучения в малых дозах на всем пострadiационном периоде.

Материалы и методы исследований. В радиобиологическом эксперименте с соблюдением правил биоэтики белых беспородных крыс массой 210 ± 10 г подвергали гамма облучению в суммарных дозах 0,1 и 1,0Гр однократно или в течение 5 дней равными порциями с мощностью дозы радиационного воздействия 0,5 Гр/ч. Объектом исследования служила сенсорная (поле РА^s) кора теменной доли больших полушарий головного мозга 240 животных. Экспериментальный материал исследовали параллельно с возрастным контролем на всей продолжительность жизни животных. После стандартных гистологических процедур на препаратах, окрашенных по методу Ниссля, оценивали структурно-функциональную перестройку нейронов по тинкториальным и морфометрическим показателям. Среди популяции нейронов подсчитывали процент клеток с функциональными (гипо-, гипер- и нормохромные) и альтеративными (пикноморфные и клеточные тени) изменениями. С помощью компьютерной программы ImageJ. 36 bWayne Rasband National Institutes of Health, USA определяли площадь сечения нейронов, цитоплазмы, ядра и ядрышка с последующим расчетом соответствующих индексов. Статистическая обработка результатов исследования проводилась с помощью пакетов программ Statistika 6.1, MSExcel 2007 с использованием параметрических критериев и методов системного анализа. Алгоритм проведения экспериментов, обработки и анализа материала достаточно подробно представлен нами в ряде работ [2, 5].

Результаты и их обсуждение. Ранее нами показано, что с возрастом у контрольных животных в теменной коре снижается количество нормохромных нервных клеток и увеличивается с деструктивными изменениями без значимого снижения количества нейронов на площади. Среди функционально измененных преобладали нейроны, находящиеся в состоянии пониженной функциональной активности [2]. Схожие результаты возрастной структурно-функциональной перестройки нейронов получены также в сенсомоторной коре, коре мозжечка и ряде подкорковых образований мозга [1, 3, 5, 6]. Настоящее исследование показало, что независимо от режима воздействия (однократно или пролонгированно) изученные дозы ионизирующего излучения не вызывают статистически значимых альтеративных изменений нейронов в теменной коре. Выявленные изменения имели как правило функциональный характер, изменяющий баланс между процессами возбуждения (гипохромные), торможения (гиперхромные) и покоя (нормохромные) нейронов. Так, после однократного облучения в дозах 0,1 и 1,0Гр увеличивается количество нейронов, находящихся в состоянии повышенной функциональной активности (гипохромные). Через 12 мес. соотношение различных типов нейронов соответствовало контролю, а к концу наблюдения при всех дозах облучения достоверно уменьшается количество нормохромных ней-

ронов и увеличивается количество клеток, находящихся в состоянии сниженной функциональной активности и торможения. При фракционированном облучении только через 12 мес. уменьшается количество нормохромных клеток за счет увеличения количества клеток со сниженной функциональной активностью.

У контрольных животных нервно-клеточный индекс с возрастом снижается, что свидетельствует о гибели части нейронов. К окончанию эксперимента количество нервных клеток на единице площади теменной коры статистически значимо снижается по сравнению с исходными значениями. После однократного облучения индекс снижался, через 12 мес. показатель соответствовал контролю, а к концу пострadiационного периода индекс при всех дозах облучения был ниже возрастного контроля. Сразу после фракционированного облучения индекс линейно снижался и в конце наблюдения составлял 70% от возрастного контроля. При большей дозе показатель снижался только в конце пострadiационного периода. В целом динамика нервно-клеточного индекса свидетельствует о большей гибели нервных клеток в теменной коре у облученных животных по сравнению с возрастным контролем, но при фракционированном облучении увеличение количества деструктивных нейронов наблюдалось только в конце пострadiационного периода. Более раннюю гибель нейронов при 0,1 Гр можно объяснить лишь преобладанием при малых дозах (5 раз по 2 сГр) эффекта раздражения над ионизацией [4]. При этом регрессионный анализ показал, что снижение в пострadiационном периоде количества нейронов больше зависит от временного фактора чем от радиационного. В тоже время деструктивные нейроны не образуют локальных очагов дегенерации и статистически значимо не снижают нейронную популяцию по сравнению с возрастным контролем.

Заключение. Установлено, что нейроны теменной коры обладают высокой реактивностью и в тоже время пластичностью по отношению к радиационному воздействию. Выявляемые изменения имеют, как правило, обратимый характер, отражающий различное функциональное состояние нервных клеток, и практически не зависят от дозо-временных параметров и режимов гамма облучения. Нейроны с деструктивными изменениями не образуют локальных очагов некроза и значимо не снижают количество нейронов на площади среза. Вместе с тем, ряд нейроморфологических показателей в отдельные сроки наблюдения не соответствовал показателям возрастного контроля, что свидетельствует о нестабильности структурно-функциональной организации нервных клеток и напряженности их функционирования. Возможно, что при увеличении дозы облучения или действии сопутствующих неблагоприятных, вредных и опасных факторов среды, а также болезненных состояний описанные изменения могут predisполагать к развитию расстройств функцио-

нирования нервной системы. Значимых различий изменений нейронов при изученных режимах радиационного воздействия не установлено.

Литература.

1. Гундарова, О. П. Оценка психоневрологического статуса ликвидаторов радиационных аварий / О. П. Гундарова, В. П. Федоров, В. Г. Зуев. – Воронеж : Науч. книга, 2012. – 232 с.
2. Маслов, Н. В. Морфофункциональное состояние теменной коры при действии малых доз ионизирующего излучения / Н. В. Маслов, В. П. Федоров, В. Г. Зуев. – Воронеж : Науч. книга, 2012. – 228 с.
3. Сгибнева, Н. В. Морфофункциональное состояние сенсомоторной коры после малых радиационных воздействий / Н. В. Сгибнева, В. П. Федоров. – Воронеж : Науч. книга, 2013. – 252 с.

УДК 611.891

К внутриствольному строению черепных нервов

Насирова З.Д., Керимзаде Г.Э.

Азербайджанский медицинский университет, г.Баку, Азербайджан

Развивающаяся неврология, нейрохирургия предъявляют запросы морфологам и физиологам в дальнейших детальных исследованиях нервного аппарата различных областей, органов. В литературе широко освещены вопросы, связанные с изучением внутриствольного строения периферических нервов [1,3,4]. Однако, структурная организация глазодвигательного, лицевого нервов в возрастном аспекте не получила достаточного отражения в научной литературе [2,6]. В научном плане необходимы дальнейшие комплексные исследования внешнего строения и структурной организации как основных стволов этих нервов, так и их отдельных ветвей, являющихся кондукторным звеном иннервации глазных и мимических мышц.

Цель исследования: изучить внешнее строение и миелоархитектонику нервов глазных, мимических мышц в различных возрастных группах.

Материал и методы исследования. Объектом явились ветви глазодвигательного и лицевого нервов, в частности верхней ветви глазодвигательного нерва, взятой в начальной ее части и скуловой ветви лицевого нерва. Кусочки нервов извлекались у трупов человека разных возрастных периодов, начиная с пренатального онтогенеза и вплоть до старческого возраста. Общее количество нервов составило 64. Для выполнения поставленных задач использован комплекс анатомо-гистологических методов, макро-микропрепарирование по Воробьеву. При микроскопическом исследовании использовались методы поперечных срезов нервов с последующей окраской по Вейгерту-Палю и Крутсай.

Результаты исследования и обсуждение. Ветви глазодвигатель-

ного и лицевого нервов на этапах онтогенеза представляют собой сложноорганизованный комплекс, состоящий из миелиновых волокон и вспомогательных компонентов. В раннем периоде пренатального онтогенеза встречаются в основном маломиелинизированные и миелиновые волокна тонкого калибра. Отмечается ранняя миелинизация в изученных анимальных нервах. Так, у трех-, четырехмесячных плодов появляются первые миелиновые волокна. К концу пренатального периода и в раннем постнатальном уровне миелинизированных волокон возрастает. Общее число миелиновых волокон у новорожденного в верхней ветви глазодвигательного нерва равно в среднем 2650 ± 120 , что составляет по сравнению с первым взрослым периодом 35–45%. В этих возрастных группах они представлены в основном мелкими и средними разновидностями. Толщина эпинеуральной оболочки у новорожденного и в раннем детском возрасте варьирует в пределах от 45 до 65 мкм. Количество пучков в средней части нерва равно 6–10 с тенденцией возрастания в сторону иннервируемых ими мышц. Каждый окружен периневрием, толщиной в среднем 14,5 мкм. В составе лицевого нерва миелиновые нервные волокна являются основными структурными элементами ствола нерва. В абсолютных цифрах общее число всех миелиновых нервных волокон в правом лицевом нерве составляет $5982,5 \pm 413,1$, в левом $5277,3 \pm 513,5$. При этом подавляющее большинство миелиновых нервных волокон относится к средним и крупным нервным волокнам. Очень крупные нервные волокна диссеминированы среди средних и крупных миелиновых нервных волокон. Изредка они образуют небольшие скопления в составе средних или мелких пучков. На последующих этапах постнатального периода происходит дальнейшая дифференцировка миелиновых волокон, увеличение количественных и качественных показателей миелиновых проводников, изменяется их соотношение, происходит сдвиг в пользу средних и толстых миелиновых волокон. В пожилом и старческом возрастах в связи с инволютивными процессами количество миелиновых проводников во всех ветвях глазодвигательного и лицевого нервов уменьшается.

Вывод. Асимметрия ветвей глазодвигательного и лицевого нервов проявляется на макро- и микроскопическом уровне. Макроскопически прослеживали появление дополнительных нервных ветвей, которые могут соединяться как между собой с образованием мелко- и крупнопетлистых внемышечных сплетений, так и с окружающими их нервами, в частности глазодвигательного нерва с первой ветвью тройничного нерва. На основании полученных данных следует, миелиновый компонент ветвей глазодвигательного и лицевого нервов на всех этапах онтогенеза подвержен динамическому непостоянству. Для анимальных ветвей характерным спектром миелиновых волокон явились волокна среднего и крупного калибров. Наличие большого количества миелиновых нервных

волокон среднего и крупного диаметра в ветвях глазодвигательного и лицевого нервов, несомненно, обеспечивают физиологические параметры проведения импульсов по нервному волокну, которые необходимы для быстрых реакций глазных и мимических мышц.

Литература.

1. Аскеров, Р.А. Нервы легких / Р.А. Аскеров. – Баку :Азернешр.– 1983. – 173 с.
2. Бобин, В.В. Структурная организация некоторых черепных и спинномозговых нервов / В.В. Бобин, Н.М. Плужник и др. // Сб.научн.трудов.– Харьков.– 1983. - С.5-29.
3. Гаджиев, Г.А. Хирургическая анатомия нервов жевательного аппарата / Г.А. Гаджиев, В.Б. Шадлинский, В.В. Бобин.– Баку. – 1991. – 128 с.
4. Лобко, П.И. Чревное сплетение и чувствительная иннервация внутренних органов / П.И. Лобко // Минск : Беларусь. –1976. – 189с.
5. Lowe, J. Analysis of the nerve branches to the orbicularis oculi muscle of the lower eyelid in fresh cadavers / J. Lowe, M. Cohen, D. Hunter, S. Mackinnon // Plast. Reconstr. Surg. – 2005.– Vol. 116, № 6. - P.1743-1749.
6. Mavrikakis, I. Facial nerve palsy: anatomy, etiology, evaluation, and management / I. Mavrikakis // Orbit. – 2008.– Vol. 27, № 6. – P. 466-474.

УДК 611.537

Взаимоотношение простатических протоков и долек простаты у мужчин первого периода зрелого возраста

Петько И.А., Стукач М.С.

*УО «Витебский государственный ордена Дружбы народов медицинский
университет», г. Витебск, Беларусь*

Сложность расположения альвеолярно-трубчатых желез и простатических протоков в простате взрослого человека, исключает какое-либо четкое определение их пространственных взаимоотношений. Тем не менее, расположение отверстий простатических проточков открывающихся в уретру остается идентичным в течение всего периода пренатального и постнатальных периодов жизни мужчины [1]. В простате мужчин большинство простатических протоков открываются в простатическую часть мужского мочеиспускательного канала около семенного холмика, отражая тот факт, что эпителиальные тяжи появляются в области семенного холмика в том месте, где Вольфовы и Мюллеров протоки присоединяются к простатической части мочеиспускательного канала [2].

Исследование выполнено с целью определения пространственных взаимоотношений между местом расположения простатических проточков открывающихся в разных местах простатической части мужской уретры и структурных долек простаты.

Материал и методы. Нами исследованы 10 простат мужчин первого периода зрелого возраста. Во всех случаях, причина смерти, не была связана с заболеваниями мочеполового аппарата. Простатическая часть

мочеиспускательного канала была вскрыта и удалено содержимое простатических желез. Изучали количество и симметричность расположения отверстий простатических проточков на слизистой оболочке простатической части мочеиспускательного канала вокруг отверстий семявыбрасывающих протоков на семенном холмике, выше и ниже его уровня. Проводили инъекции туши на желатине в отверстия простатических проточков. Простаты фиксировали в 10% формалине. Разрезали на тканевые пластины и определяли зональное (долевое) расположение окрашенных простатических проточков, согласно схеме расположения структурных долек (зон) простаты человека, предложенной С.Р. Wendel-Smith [3].

Результаты исследований. Отверстия простатических проточков располагаются несимметрично и открываются как на семенном холмике вокруг отверстия семявыбрасывающих протоков, так на слизистой оболочке ниже и выше семенного холмика. Количество отверстий простатических проточков, расположенных ниже простатической маточки - 11 ± 2 справа и 9 ± 3 слева, что значительно больше количества отверстий простатических проточков выше простатической маточки 5 ± 4 справа, 7 ± 3 слева. Количество отверстий простатических проточков 30-50 соответствует количеству главных желез простаты [4,5]. Мы не обнаружили у мужчин симметричность в расположении отверстий простатических проточков в отличие от Timms B.G., который, описал симметричное расположение отверстий у плодов мышей и крыс [5]. Нами были обнаружено, что отверстия простатических проточков, открывающиеся на задней стенке уретры выше уровня семенного бугорка в правом и левом нижних квадрантах, ведут в переднемедиальные дольки простаты. Простатические проточки, открывающиеся на задней стенке уретры ниже уровня простатической маточки семенного холмика принадлежат заднелатеральным и задненижним долькам (Рис).

Наши наблюдения соответствуют исследованиям McNeal J. E., который определил, что отверстия простатических проточков, окружающие семявыбрасывающие протоки принадлежат центральной зоне простаты, наиболее каудально расположенные отверстия открываются из периферической зоны, а краниально расположенные отверстия на задней стенке мочеиспускательного канала ведут в переходную зону [4].

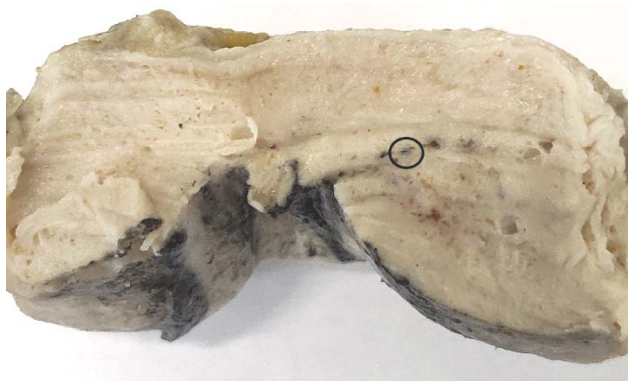

Рис. Простата мужчины 30 лет. Простатический проточек нижнелатеральной доли окрашенный желатиновой тушью.

Литература

1. Price, D. Comparative aspects of development and structure in the prostate / D. Price // Nat. Canc. Inst. Monogr. – 1963. – Vol. 12. – P. 1–27.
2. Timms, B. G. Prostate development: a historical perspective / B. G. Timms // Differentiation. – 2008. – Vol. 76. – P. 565–577.
3. Wendell-Smith, C. Terminology of the prostate and related structures / C. Wendell-Smith // Clin. Anat. – 2000. – Vol. 13, N 3. – P. 207–213.
4. McNeal, J. E. The zonal anatomy of the prostate / J. E. McNeal // Prostata. – 1981. – Vol. 2. – P. 35–49.
5. Timms, B. G. Prostate development and growth in benign prostatic hyperplasia / B. G. Timms, L. E. Hofkamp // Differentiation. – 2011. – Vol. 82, N 5. – P. 173–183. doi: 10.1016/j.diff.2011.08.002

УДК 611.441:612.017.2

Влияние стресса на некоторые морфологические признаки щитовидной железы

Рустамова С.М.

Азербайджанский медицинский университет, г. Баку, Азербайджан

Стресс - это естественная реакция организма на напряжение. Ограничение двигательной активности организма – гипокинезия представляет собой стресс. Изменения в щитовидной железе определяются длительностью и характером двигательной активности. Согласно общепринятым представлениям любые стрессовые воздействия, в том числе гипокинезия, должны приводить к изменениям функциональной активности щитовидной железы [1-6]. Направленность реакции организма к этому зависит от адаптационных возможностей его в данный момент времени.

Материалы и методы исследований. Работа выполнена на 35 белых беспородных крысах обоего пола массой 130-160 г, находившихся в состоянии гипокинезии, в течение 1, 3, 7, 15 суток. Забой животных производили под гексеналовым наркозом, 1мл 5% раствора гексенала внутривенно.

Наркотизированное животное взвешивали, затем выделялся трахеогортанный комплекс с находящейся на ней щитовидной железой. После этого взвешивали щитовидные железы на торсионных весах. Затем изготавливались препараты, которые фиксировались в спирту, заливались парафином и из них делались срезы. Срезы окрашивались гематоксилином-эозином.

Результаты и их обсуждение. В результате проведенного морфологического анализа ткани щитовидной железы у крыс было определено, что функциональная активность щитовидной железы изменяется в зависимости от длительности гипокинезии.

Установлено, что на третьи сутки функциональная активность тироцитов значительно не уменьшается, так высота тироцитов оставалась примерно на том же уровне, как и на первые сутки гипокинезии. Однако, если принять во внимание, что на третьи сутки морфологическая картина гиперфункции отмечалась уже фактически во всех фолликулах, то можно с уверенностью говорить о повышенной функциональной активности железы в этот период исследования.

Микроциркуляторное русло щитовидной железы в первые и третьи сутки гипокинезии характеризуется наличием как уменьшенных в диаметре гемокапилляров, так и увеличенных, вплоть до их слияния и образования лакун. В течение первых суток гипокинезии отмечается мозаичная картина. Несмотря на морфофункциональные проявления гемомикроциркуляторного русла щитовидной железы, к фолликулярным группам и отдельным фолликулам прилегают расширенные интерфолликулярные гемокапилляры. В то же время на других участках гемокапилляры выглядят суженными.

На третьи сутки морфологическая картина гемомикроциркуляторного русла выглядит более равномерной, капиллярная сеть в основном расширена. В эти сроки увеличивается и диаметр артериол, а также расширяются вены.

Лимфатическое русло соответственно выражено активным наполнением сосудов концентрированной лимфой, однако, без увеличения диаметра лимфатических сосудов. Необходимо отметить увеличение интенсивности пикнотизации ядер тироцитов и количества тканевых базофилов, причем на третьи сутки у некоторых из них отмечаются явления дегрануляции. Явления десквамации эпителия, так же как и в первые сутки имеют место и на третьи сутки.

В течение первой недели гипокинезии морфологическая картина щитовидной железы начинает изменяться. Функциональная активность снижается, что выражается в снижении высоты тироидного эпителия, увеличении внутреннего диаметра фолликулов и снижении интенсивности десквамации эпителия. Отмечается появление вновь образованных

фолликулов с небольшим содержанием коллоида. Перифолликулярные капилляры уменьшаются в диаметре, по сравнению с предыдущим сроком, хотя и остаются расширенными по сравнению с контрольными. Элиминация фолликулов протекает за счет слияния в области интерфолликулярных контактов, причем, как правило, это происходит с фолликулами, где выражены дистрофические изменения тироцитов и имеется выраженная десквамация эпителия. Гемокапилляры в области интерфолликулярных контактов таких фолликулов выглядят резко суженными, или расширенными.

Площадь просвета капилляров существенно увеличена. В течение второй недели наряду с увеличением числа фолликулов снижается активность десквамации эпителия. В этот период сохраняются достаточно большая высота тироцитов, а также наблюдается отек стромы. В течение двух недель отмечается расширение перифолликулярных капилляров, уменьшение площади эндотелиоцитов, увеличение соединительнотканых образований вокруг гемокапилляров.

Две недели гипокинезии характеризуются восстановлением функциональной активности фолликулярного аппарата щитовидной железы. Фолликулы увеличиваются как в количестве, так и в объеме. В фолликулярной полости щитовидной железы коллоид тоже становится концентрированным. Цитоплазма тироцитов в основном однородна, пикнотизация ядер незначительна. Если, обратив внимание на их число, количество светлых тироцитов несколько возрастает. В этот период гемокапиллярное русло выглядит равномерно расширенным. Важно отметить значительное расширение венозных отделов в связи, с чем в целом интенсивность общего кровотока в микроциркуляторном русле снижается.

Десквамация эпителия наблюдается в единичных фолликулах. Активация функциональных процессов щитовидной железы отмечаются пролиферацией и дистрофией тироцитов. При двухнедельной гипокинезии отмечается и снижение высоты тироцитов, наличие крупных растянутых коллоидом фолликулов. В интерстиции проявляются отеки, развиваются склеротические изменения и нарушение лимфооттока.

Наши исследования основаны на определении морфологических особенностей, отражающих разные уровни функциональной активности щитовидной железы в течение двух недель. Определена степень зависимости необходимого уровня взаимодействия между морфологическими изменениями клеточных элементов щитовидной железы и структурным гомеостазом организма. Полученные результаты будут полезны при адаптации щитовидной железы к изменившимся условиям.

Литература.

1. Шадлинский, В. Б. Структурный гомеостаз и морфофункциональные особенности щитовидной железы в условиях нормы и зобогенного воздействия : автореф. дис. ... д-ра мед. наук / В. Б. Шадлинский. – Баку, 2000. – 25 с.

2. Şadlinski, V. B. Qalxanabənzər vəzi patologiyaları zamanı merkezoillə effektiv müalicə əldə etməyin əsas şərtlərinə dair / V. B. Şadlinski. – Bakı, 2006. – 48 s.
3. Рустамова, С. М. Морфофункциональные изменения щитовидной железы под влиянием мерказолила и гипокинезии / С. М. Рустамова. – Баку, 2003. – 22 с.
4. Frequency and morpho – structural organization of the thyroid gland isthmus in horses, donkeys and small ruminants / M. Zedda [et al.] // Bull. Soc. Ital. Biol. Sper. – 1994. – Vol. 70, N 1-2. – P. 1–4.

УДК 612.017.2:615.83

Изменения адаптационных систем организма под влиянием слабоминеральных битуминозных ванн

Сеидова З. Р.

Азербайджанский медицинский университет, г. Баку, Азербайджан

Минеральные воды могут оказывать определенное влияние на железистые структуры гортани ввиду богатого микроэлементного состава. В особенности, слабоминеральные битуминозные ванны увеличивают защитно-адаптационные процессы в организме.

Целью исследования является изучение железистых структур гортани под влиянием слабоминеральных битуминозных ванн. Задача исследования: исследовать морфологические особенности желез и их взаимоотношений с лимфоидными образованиями гортани при курсовом влиянии слабоминеральных битуминозных ванн. Таким образом, изучить изменение адаптационных систем организма под влиянием этих вод.

Материал и методы исследования. Микроскопическому исследованию подверглись железы гортани 25 крыс. Крысы были выбраны в качестве экспериментальной биомодели из-за их физиологической адекватности, простоты содержания в лабораторных условиях, относительной доступности. Учитывая действенность слабоминеральных битуминозных вод, эксперименты проводились сразу же после принятия этих ванн. После получения секционного материала микропрепараты приготавливались строго единообразно. Из каждой гортани получали по 8 кусочков [1]. Срезы толщиной 5-7 мкм окрашивали гематоксилином-эозином, пикрофуксином по ван Гизон, проводилась ШИК реакция. Кроме того, данные минеральные воды могут оказывать определенное влияние на железистые структуры гортани ввиду богатого микроэлементного состава (кроме сульфидных ванн).

Результаты и обсуждение. Были проанализированы регионарные особенности морфологии желез, влияние половых факторов, индивидуальных особенностей. Проведено описание изменений строения желез у человека в постнатальном онтогенезе, исследованы морфологические проявления их геронтоза. По нашим данным, применение слабомине-

ральных битуминозных ванн приводит к результатам, выражающимся в увеличении “железистой массы”. Толщина начального отдела у желез гортани в целом увеличивалась и 1,14 раза, а площадь начальных отделов у желез на срезах, в 1,28 раза. Количество начальных частей на срезах начальных отделов у желез увеличивается в 1,17 раза. Увеличивается секреторная активность железистого аппарата, улучшается дренажная функция желез.

Одной из адаптационных систем организма на клеточном уровне, является антиоксидантная система, нейтрализующая свободные радикалы и эндоперекиси. Она, в свою очередь, имеет ферментативное звено. Поэтому слабоминеральные битуминозные воды, являются ко-факторами для фермента – супероксиддисмутаза [2]. С другой стороны, известно, что глутатионпероксидаза является селен-содержащим ферментом, и работает с восстановленным глутатином, который восстанавливается глутатион-редуктазой, ко-ферментом для которого служит кальций. Каталаза является железосодержащим ферментом.

Антиоксидантная система инактивирует любые эндоперекиси, таким образом, защищая, возможно, железистый эпителий гортани от повреждающих процессов на фоне активного метаболизма при постоянных экологических нагрузках, присущих современной жизнедеятельности. В данных условиях физиологические уровни поступления ряда микроэлементов в организм становятся дефицитными из-за их повышенного расхода в защитно-адаптационных процессах, что увеличивает, вероятно, потребность в данных микроэлементах и делает использование слабоминеральных битуминозных вод целесообразным для предотвращения преждевременного “старения” тканей.

Заключение. В экспериментальной работе показана высокая чувствительность желез гортани к действию курсовых бальнеопроцедур, широко применяемых на практике. Выявлено позитивное влияние битуминозных ванн, выражающееся в активирующем действии этих факторов применительно к железистому эпителию гортани. Полученные данные свидетельствующие об активирующем влиянии слабоминеральных битуминозных ванн на состояние секреторного аппарата гортани, хорошо согласуются с многолетней бальнеопрактикой, успешным применением этих воздействий при повышении адаптационных систем организма.

Литература.

1. Шадлинский, В. Б. Макромикроскопическая характеристика желез гортани человека в постнатальном онтогенезе / В. Б. Шадлинский, Н. Т. Мовсумов // Азербайджан. мед. журн. – 2010. – № 3. – С. 31–35.
2. Шадлинский, В. Б. Морфологические изменения в слизистой оболочке гортани человека в процессе старения / В. Б. Шадлинский, Н. Т. Мовсумов // Эксперимент. и клин. медицина. – 2011. – № 3-4. – С. 45–48.

3. Мовсумов, Н. Т. Возрастные железисто-лимфоидные взаимоотношения в стенках гортани человека в постнатальном онтогенезе / Н. Т. Мовсумов // Актуальные вопросы клинической и теоретической медицины и биологии : тр. III Междунар. конф. ученых-медиков стран Черномор. Бассейна (BSEC). – Грузия, Цхалтубо, 2012. – С. 166–167,

УДК 613.2

Влияние правильного питания на структурно-функциональную и физическую активность организма

Сеидова З.Р., Рустамова С.М.

Азербайджанский медицинский университет, г. Баку, Азербайджан

При изучении структуры, механических свойств и функций опорно-двигательного аппарата важно учитывать возрастные и половые характеристики человека, включая движения. Давно доказано, что деятельность кровеносной системы не только обеспечивает питание всех клеток организма и освобождает их от ненужных продуктов, давая им кислород [1-6]. Кровь наряду с циркуляцией в организме, одновременно посредством нервных импульсов, проводимых через головной и спинной мозг влияет на деятельность органов (легкие, почки, печень, мышцы и т. д.). Таким образом, любое нарушение кровообращения и нервной системы, безусловно, влияет на функции организма в целом. Кроме того, нарушения в этих системах оказывают значительное влияние на внутренние силы организма, чтобы искоренить болезнь и восстановить прежнее состояние организма. Если в организме не имеется смещения позвонков в позвоночнике или изменения месторасположения какого-либо органа, функционирование организма будет гармоничным и полным. Учитывая, что кальций непосредственно участвует в жизнедеятельности организма, он играет значительную роль в организме. Низкий уровень кальция в крови - гипокальциемия влияет не только на зубы и кости, но и на общее самочувствие, чувство дискомфорта в руках и ногах, происходит незначительная потеря чувствительности на конечностях и вокруг рта, головокружение, отвлечение внимания, депрессия, мышечная усталость. Ногти становятся ломкими, проявляется сухость кожи, экзема, дерматит, учащение сердцебиения, возникают боли в области сердца. Дефицит кальция у пожилых людей вызывает остеопороз и частые переломы костей. Следует отметить, что все молочные продукты богаты элементом Са (творог, йогурт, сыр, молоко и т. д.), различные виды капусты (особенно брокколи), зелень (особенно шпинат), авокадо, зеленая фасоль, орехи. питательные вещества, рыба, семена кунжута, пшеничные отруби, а также много ягод (смородина, ежевика, вишня, клубника), фрукты (абрикосы, виноград,

персики, апельсины) и т. д. Правильное питание также важно для организма. увеличивает усвоение элемента.

Уменьшение плотности костной ткани, в частности переломы в позвонках, могут быть вызваны многими причинами. Одной из основных проблем в медицине является изменение высоты диска у человека, особенно при патологии спинного мозга.

Материалы и методы. Наше исследование выполнено на 42 человеческих скелетах (23 мужчин и 19 женщин), от раннего детского возраста до старческого периода. Для этой цели использовались позвонки, из коллекции Учебного музея кафедры анатомии человека и медицинской терминологии АМУ. Проводилось анатомо-гистологическое исследование дефектов позвоночника, особенно нижних грудных и верхних поясничных позвонков. Полученные результаты были статистически обработаны

Результаты и обсуждение. При изучении анатомо-гистологических особенностей позвоночника у людей стоит отметить, что изменения на уровне нижних грудных и верхних поясничных позвонков встречаются намного чаще, чем в верхних отделах позвоночника.

Проявление наибольшего напряжения выявляется в ядре межпозвоночного диска. Кроме того, на задней поверхности тела позвонка встречается характерное вдавление, которое является следствием воздействующей на него деформации .

Эта деформация снижает механическое давление в центральной части диска. Кроме того, наблюдалось расширение наружного фиброзного кольца. Также выявлено изменение структуры хрящевой ткани .

Таким образом, наблюдается структурное нарушение как компактного, так и губчатого вещества кости. По мере расширения полости костного мозга количество пустых пространств увеличивается, напротив, количество же самого костного мозга уменьшается, а иногда он вовсе не выявляется. В то же время, из-за уменьшения механического сопротивления кости, патологический процесс переходит от диска к телу позвонка. Так, диски увеличиваются в объеме из-за их внутреннего давления, а тела позвонков уменьшаются. Это объясняется тем, что давление в грудном отделе относительно больше, чем в поясничном отделе, и позвонки принимают клиновидную форму. В месте перехода грудных позвонков в поясничные давление падает на центр тела позвонка, что способствует изменению тела позвонка и образованию на нем вдавления. Такая деформация, наблюдаемая на диске, может быть замечена только в случае сохранения тургора лишь в центральной части межпозвоночного диска , что проявляется в результате давления соседне-

го диска. Это характеризуется уменьшением и исчезновением тургора поверхностей межпозвоночных дисков, обращенных друг к другу. Такое структурное изменение может произойти, даже если остеопороз развивается в раннем возрасте.

Наши исследования в этой области показывают, что структурные изменения в грудных позвонках, а также в межпозвоночных дисках могут происходить в детском возрасте. Это можно объяснить слабым развитием костей, что является вторичной причиной. Таким образом, в большинстве случаев увеличение высоты диска можно наблюдать, когда давление, создаваемое на диске, превосходит сопротивление тела.

Устранение изменений в позвоночнике, а также в опорно-двигательном аппарате в целом, имеет важное значение для нормального функционирования организма. В этом смысле правильное питание, наличие всех микроэлементов, в том числе кальция, имеет важное значение для нормального функционирования человеческого организма. Известно, что дефицит Са может вызывать остеопороз в костях, который обычно является причиной нарушений спинного мозга, приводящих к вторичным изменениям в дисках. Таким образом, скорость образования костных клеток уменьшается во время остеопороза, и процесс продолжается с нормальной скоростью. Изменения в костеобразующих клетках, наряду с соединительной тканью, также происходят в межпозвоночном диске. Даже во время спондилита можно увидеть, что весь диск заменяется губчатым веществом.

Как правило, остеогенез-imperfecta является наследственным заболеванием, которое вызывает патологическое размягчение и ломкость костей во всех тканях мезенхимального происхождения. Врожденная форма данного заболевания обычно возникает в младенчестве или в раннем детском возрасте. Причем часто это может быть фатальным, но также известны поздние формы, где типичные изменения в диске являются типичными.

Исследования показывают, что изменения в грудных и поясничных позвонках чаще встречаются у пожилых людей, страдающих остеопорозом, который часто может быть вызван эндокринными, особенно заболеваниями щитовидной железы и околощитовидных желез. В большинстве случаев диски очень высокие, чему способствуют асимметричный дегенеративный сколиоз и увеличивающийся кифоз.

Литература.

1. Tan, S. H. Quantitative three-dimensional anatomy of cervical, thoracic and lumbar vertebrae of Chinese Singaporeans / S. H. Tan, E. C. Teo, H. C. Chua // Eur. Spine J. – 2004. – Vol. 13. – P. 137–146.

2. A morphometric study of human lumbar and selected thoracic vertebrae / J. L. Berry [et al.] // Spine (Phila Pa 1976). – 1987. – Vol. 12. – P. 362–367.

3. Vertebral body and posterior element morphology: the normal spine in middle life / P. V. Scoles [et al.] // *Spine (Phila Pa 1976)*. – 1988. – Vol. 13. – P. 1082–1086.
4. Hou, S. Pedicle morphology of the lower thoracic and lumbar spine in a Chinese population / S. Hou, R. Hu, Y. Shi // *Spine (Phila Pa 1976)*. – 1993. – Vol. 18. – P. 1850–1855.
5. Kim, N. H. Morphometric study of the pedicles of thoracic and lumbar vertebrae in Koreans / N. H. Kim, H. M. Lee, I. H. Chung // *Spine (Phila Pa 1976)*. – 1994. – Vol. 19. – P. 1390–1394.
6. Mc. Cormack, B. M. Anatomy of the thoracic pedicle / B. M. Mc. Cormack, E. C. Benzell, M. S. Adams // *Neurosurgery*. – 1995. – Vol. 37. – P. 303–308.

УДК 599.323.4:616.993.1]:577.125

Особенности морфофункционального состояния липидсинтезирующих и липиднакапливающих структур общего покрова крыс при токсоплазмозе

Соболевская И.С., Пашинская Е.С., Мяделец О.Д., Пашинская А.К.

*УО «Витебский государственный ордена Дружбы народов медицинский
университет», г. Витебск, Беларусь*

Одним из существенных факторов, вызывающих нарушение гомеостатических констант, а так же широкого спектра физиологических и биохимических расстройств в организме в целом и в общем покрове в частности, является токсоплазмоз. В настоящее время установлено, что токсоплазмоз – оппортунистическое заболевание, причиной которого является паразитирование токсоплазм, распространено повсеместно. Оно характеризуется широкой вариабельностью клинической картины и полиморфностью проявлений. В результате паразитарной нагрузки происходит срыв регуляторных систем организма, который заключается в развитии метаболических нарушений и тканевых повреждений. Многочисленные экспериментальные и клинические исследования показали, что одним из основных звеньев в развитии таких дезадаптационных нарушений являются изменения липидного обмена.

Данные об изменениях в структурах кожи, которые синтезируют, содержат, а также используют в осуществлении своих функций жиры во время воздействия токсоплазм, имеют большое значение для понимания их места и роли в разворачивании механизмов нарушения нормального структурно-функционального состояния кожи, возникновения и обострения дерматозов.

На сегодняшний день изучение нарушений липидного обмена при различных экстремальных состояниях ограничиваются изучением уровня отдельных фракций липидов и липопротеинов в сыворотке крови. В то же время, липидные нарушения при воздействии различных биотических факторов имеют более сложный и комплексный характер. Поэтому для их обоснования необходимо определять морфофункциональные из-

менения в тканях и органах, которые синтезируют, накапливают и секретируют липиды.

Цель исследования - установить особенности морфофункциональных изменений липидсинтезирующих и липиднакапливающих структур общего покрова крыс при экспериментальном токсоплазмозе.

Материалы и методы. В экспериментах были использованы 20 белых беспородных крыс-самцов с массой тела 170-220 г. Все животные содержались в стандартных условиях вивария УО «Витебский государственный ордена Дружбы народов медицинский университет». Все манипуляции с животными проводились в соответствии с требованиями «Европейская Конвенция о защите позвоночных животных, используемых для экспериментов или в иных научных целях (Страсбург, 18.03.1986, ETS № 123)» и «Правила лабораторной практики РБ».

Подопытные животные в соответствии со схемой эксперимента разделены на несколько групп.

Контрольная группа (n=10) - животные, находящиеся в стандартных условиях вивария.

Группа с экспериментальным токсоплазмозом (n=10). Крыс перорально заражали культурой токсоплазм в дозе 25 тахизоитов на 1 г массы тела животного. Забор материала осуществляли на 14-е сут после инвазии. Животных выводили из эксперимента путем декапитации.

Для гистологического исследования забирали кусочки кожи (межлопаточная область спины) величиной 2x2 см. Изготавливали гистологические срезы на замораживающем микротоме «Leica» при -26°C . Гистологические препараты для гистохимического выявления липидов использовали специальный краситель жировой красный О в изопропанол с последующей докраской гематоксилином. Срезы заключали в гумми-сироп Апати. Оценку морфологических признаков проводили на светоптическом уровне при увеличении x100, x200, x400, x630 и x1000. Абсолютные измерения осуществляли при помощи светового микроскопа Leica DM 2000 (Leica-microsystems, Германия) с видеопроекционной системой с использованием прикладной морфометрической программы Leica «LAS V3.6».

При морфологическом и морфометрическом исследовании сальных желез определяли следующие показатели, характеризующие их структурно-функциональное состояние:

1. Количество сальных желез в 10 полях зрения микроскопа. В каждом препарате изучали 10 полей зрения при увеличении ок.10 об.20. и выводили средний показатель на одно поле зрения.

2. Глубина залегания сальных желез в дерме (мкм). Производили 25 промеров глубины залегания желез по каждому гистологическому препарату.

3. Ширина концевых (секреторных) отделов сальных желез (мкм). Для определения ширины концевых отделов сальных желез производили 25 ее измерений по каждому гистологическому препарату.

При морфологическом и морфометрическом исследовании гиподермы определяли диаметр адипоцитов гиподермы и дермы (мкм), путём измерения диаметров 25 клеток по каждому гистологическому препарату.

При морфологическом и морфометрическом исследовании эпидермиса определяли показатель, характеризующий его функциональное состояние: интенсивность окраски слоев эпидермиса жировым красным О. Его выявляли визуально и выражали в условных единицах (полуколичественный метод) по общепринятой пятибалльной системе (0 – отсутствие окраски, 1- слабая, 2 – умеренная, 3 – высокая, 4 – очень высокая).

Результаты. В результате исследований установлено, что на 14-е сут эксперимента количество поверхностных липидов кожи снижалось в 2,4 раза ($p=0,0003$) по сравнению с контрольной группой.

Отмечалось также уменьшение количества липидов поверхностных и глубоких зон рогового слоя эпидермиса в 1,8 раза ($p=0,0002$) и 1,5 раза ($p=0,0024$), соответственно, по сравнению с контрольными значениями.

Проведенный анализ данных количества липидов зернистого слоя эпидермиса кожи крыс, зараженных токсоплазмой, показал их полное исчезновение. Аналогичная картина наблюдалась и в шиповатом слое эпидермиса.

Следует отметить, что в базальном слое контрольной группы и группе животных с токсоплазмозом липиды отсутствовали. Содержание липидов во всех слоях эпидермиса при токсоплазмозе уменьшалась во всех исследуемых зонах.

Хорошо прокрашивались жировыми красителями сальные железы в дерме животных обоих полов. Они были выявлены во всех исследованных регионах кожного покрова крысы.

При изучении глубины залегания сальных желез в дерме кожи удалось выявить следующие закономерности. У интактных животных среднее значение глубины залегания сальных желез составляло 460,94 (95% ДИ: 445,71–471,78) мкм. Однако у крыс, подвергавшихся заражению токсоплазмой, этот показатель снизился в 1,3 раза ($p=0,002$). Изменение глубины залегания сальных желез при токсоплазмозе можно объяснить уменьшением количества слоёв рогового слоя, изменением толщины сетчатого слоя дермы за счёт количества и объёма волокнистого соединительнотканного компонента, а также степенью гидратации кожи.

Аналогичная картина наблюдалась при оценке ширины концевых отделов сальных желез (альвеол). Так, у контрольной группы этот пока-

затель составлял 57,68 (95% ДИ: 56,33–59,56) мкм. При токсоплазмозе этот показатель значительно отличался от данных нормы. На 14-е сут инвазии ширина концевых отделов желез снизилась в 1,3 раза ($p=0,0001$).

Особое место среди липидсодержащих структур в коже крысы занимает подкожная основа (гиподерма). У животных всех групп она состояла из лентовидной формы скоплений адипоцитов, разделенных прослойками рыхлой соединительной ткани.

Измерение диаметра адипоцитов дермы и гиподермы показало, что у животных, зараженных токсоплазмой, происходит уменьшение диаметра адипоцитов как дермы, так и гиподермы (соответственно в 1,21 и 1,37 раза относительно контрольной группы, $p<0,01$).

Заключение. При паразитарном заболевании у крыс наблюдается тенденция к уменьшению содержания поверхностных липидов кожи и липидов всех слоев эпидермиса. Изучение морфометрических показателей сальных желез показало достоверное уменьшение глубины залегания сальных желез в дерме, а также постепенное снижение по сравнению с контрольной группой диаметра их концевых отделов. При токсоплазмозе происходило также снижение диаметра адипоцитов дермы и гиподермы.

Таким образом, токсоплазмоз оказывает значимое воздействие на морфофункциональное состояние и морфометрические показатели структур кожи, которые принимают участие в синтезе липидов. Это, в свою очередь, может служить причиной изменения липидного гомеостаза в общем покрове и нарушения его физических и косметических свойств.

УДК 611.814.1:616.718.5-089

Некоторые показатели морфометрии гипоталамуса при нанесении дефекта большеберцовых костей и имплантации в него керамического гидроксипатита

Соловьева И.В., Лузин В.И.

ГУ «Луганский государственный университет имени Святого Луки», г. Луганск

Реакция организма на травму или перелом костей является достаточно сложной и преимущественно опосредуется через симпатический отдел нервной системой и гипоталамо-гипофизарно-надпочечниковую ось, которые, в свою очередь, модулируют эндокринные, метаболические и иммунологические изменения [2, 3]. Общий метаболический эффект гормональных изменений - это усиление катаболизма, который мобилизует субстраты для обеспечения оптимального течения процессов репаративной регенерации [5]. Этот каскад изменений потенциально может быть либо физиологическим путем защиты и восстановления целостности поврежденной ткани, либо патологическим путем индукции дезадап-

тивной активации различных систем органов [4, 6]. Если изменения гормонального фона с позиций биохимии при переломах костей достаточно подробно описаны в доступной литературе, то морфологические изменения в составляющих гипоталамо-гипофизарно-надпочечниковой оси при переломах костей, а также пластике костных дефектов не описаны вообще.

Цель исследования – установить динамику изменения морфометрических параметров гипоталамуса у крыс при нанесении дефекта большеберцовых костей и имплантации в него биогенного керамического гидроксилапатита.

Материалы и методы исследований. Эксперимент был проведен на 90 белых лабораторных крысах-самцах с исходной массой 190–225 г, распределенных на 3 группы: 1-я группа - интактные животные (контроль), 2-я группа - крысы, которым наносили сквозной дефект диаметром 2,0 мм на границе проксимального метафиза и диафиза обеих большеберцовых костей. В 3-й группе животным в дефект большеберцовых костей имплантировали гидроксилапатитный материал ОК-015 биогенного происхождения (производитель ООО “ТЕРЕН”, патент Украины № 23250, приоритет от 22.07.97 р.). Через 7, 15, 30, 60 и 90 суток после нанесения дефекта большеберцовых костей либо имплантации материала ОК-015 животных выводили из эксперимента путем декапитации под эфирным наркозом. Под микроскопом МБС-10 выделяли гипоталамус, определяли его массу на лабораторных весах ВЛР-200 с точностью до 0,25 мг, измеряли его вертикальный, сагиттальный и фронтальный размер, а также рассчитывали объем. Калибровку измерительной сетки производили с помощью миллиметрового отрезка ГОСТ 2 07513-55 2. Полученные цифровые данные обрабатывали методами вариационной статистики с использованием стандартных прикладных программ [1]. Использовали t-критерий Стьюдента с поправкой Бонфферони; статистически значимыми различия считали при $p < 0,05$.

Результаты и их обсуждение. У контрольных животных (1-я группа) в ходе наблюдения исследуемые морфометрические показатели гипоталамуса постепенно увеличивались. За период с 7 по 90 сутки наблюдения абсолютная масса гипоталамуса увеличилась с $63,71 \pm 0,89$ мг до $72,14 \pm 0,83$ мг, сагиттальный размер гипоталамуса – с $6,51 \pm 0,09$ мм до $7,17 \pm 0,10$ мм, фронтальный размер гипоталамуса – с $5,33 \pm 0,08$ мм до $5,90 \pm 0,05$ мм, вертикальный размер гипоталамуса – с $3,51 \pm 0,05$ мм до $3,87 \pm 0,04$ мм, а объем гипоталамуса – с $63,76 \pm 0,55$ мм³ до $85,68 \pm 0,58$ мм³.

Нанесение сквозных дефектов в большеберцовых костях сопровождалось тенденцией к увеличению исследуемых органометрических показателей гипоталамуса в период с 7 по 60 сутки после операции. При этом

абсолютная масса гипоталамуса превосходила значения 1-й группы с 7 по 30 сутки эксперимента на 4,26%, 7,37% и 7,25% (здесь и далее все приведенные цифровые отличия являются статистически значимыми, $p \leq 0,05$). В этих условиях габаритные размеры гипоталамуса (вертикальный, сагиттальный и фронтальный размер) превосходили значения 1-й группы, но границ доверительного интервала эти отличия не достигали. Однако, объем гипоталамуса в период с 7 по 60 сутки после операции был больше контрольных значений на 3,37%, 4,73%, 6,86% и 4,09%.

Данные изменения следует рассматривать как явления компенсаторной гипертрофии гипоталамуса в результате активизации функциональной активности гипоталамо-гипофизарно-надпочечниковой оси с целью обеспечения оптимального протекания процессов репаративной регенерации в поврежденной кости. К 90 суткам эксперимента объем гипоталамуса был уже меньше значений 1-й группы на 3,13%.

Имплантация в дефект большеберцовых костей гидроксилапатитного материала ОК-015 сопровождалась манифестацией отклонений, выявленных во 2-й группе. Абсолютная масса гипоталамуса к 7 и 15 суткам после операции была больше аналогичных значений 1-й группы на 7,62% и 11,38%, а его объем – на 9,80% и 14,44%. Также к 15 суткам эксперимента фронтальный и вертикальный размер гипоталамуса превосходили значения 1-й группы на 4,75% и 6,43%. Позднее, к 60 суткам, объем гипоталамуса был меньше значений 1-й группы на 2,09%; изменения остальных исследуемых показателей в сравнении с 1-й группой границ доверительного интервала не достигали.

Оценивая результаты морфометрии гипоталамуса в сравнении с показателями 2-й группы, установили, что выявленные изменения носили двухфазный характер. В ранние сроки после операции (7 и 15 суток) явления компенсаторной гипертрофии гипоталамуса манифестировали. Об этом свидетельствует преобладание объема гипоталамуса над значениями 2-й группы к 7 и 15 суткам на 6,22% и 9,27%, и вертикального размера гипоталамуса к 15 суткам – на 4,74%. Однако, позднее восстановление исследуемых показателей происходило быстрее и к 30 и 60 суткам эксперимента объем гипоталамуса был меньше значений 2-й группы на 6,23% и 5,93%, а его абсолютная масса к 60 суткам – на 3,82%.

Более высокая, чем во 2-й группе, степень компенсаторной гипертрофии гипоталамуса к 7 и 15 суткам после операции, вероятно, объясняется необходимостью обеспечения более высокого уровня активности резорбтивных процессов в области имплантации, поскольку имеется необходимость резорбции не только отломков поврежденной кости, но и самого имплантированного гидроксилапатита. В период с 30 по 60 сутки восстановление исследуемых показателей происходит быстрее, что можно объяснить высокой концентрацией ионов кальция в области имплан-

тации вследствие резорбции имплантата, что снимает необходимость избыточной мобилизации кальция из депо.

Заключение. Нанесение сквозных дефектов в большеберцовых костях сопровождается явлениями компенсаторной гипертрофии структур гипоталамуса в период с 7 по 60 сутки эксперимента. Имплантация в дефект большеберцовых костей гидроксилатапного материала ОК-015 к 7 и 15 суткам после операции сопровождается манифестацией выявленных отклонений, а к 30 и 60 суткам после операции наблюдается более быстрое, в сравнении с 2-й группой восстановление исследуемых показателей.

Литература.

1. Лапач, С. Н. Статистические методы в медико-биологических исследованиях с использованием Excel / С. Н. Лапач, А. В. Чубенко, П. Н. Бабич. – Киев : Морион, 2000. – 320 с.
2. Ben-Menachem, E. Hormonal and metabolic response to trauma / E. Ben-Menachem, D. J. Cooper // *Anaesthes. Int. Care Med.* – 2011. – Vol. 12, N 9. – P. 409–411.
3. Brøchner, A. C. Pathophysiology of the systemic inflammatory response after major accidental trauma / A. C. Brøchner, P. Toft // *Scandinav. J. Trauma Resuscit. Emerg. Med.* – 2009. – Vol. 17. – P. 43.
4. Differential fracture response to traumatic brain injury suggests dominance of neuroinflammatory response in polytrauma / K. Morioka [et al.] // *Scient. Reports.* – 2019. – Vol. 9. – P. 12199.
5. Foex, B. A. Systemic responses to trauma / B. A. Foex // *British Med. Bul.* – 1999. – Vol. 55, N 4. – P. 726–743.
6. The systemic immune response to trauma: an overview of pathophysiology and treatment / J. M. Lord [et al.] // *Lancet.* – 2014. – Vol. 384, N 9952. – P. 1455–1465.

УДК 611.637:611.13

Изменения толщины стенки внутриорганных кровеносных сосудов простаты мужчин в разных периодах зрелого возраста

Толстая С. Д.

УО «Витебский государственный ордена Дружбы народов медицинский университет», г. Витебск, Беларусь

Увеличение частоты развития узловой гиперплазии [1], интенсивность протекания воспалительных и застойных процессов в органе во многом зависит от условий кровоснабжения простаты [2,3]. Сейчас для лечения заболеваний данного органа все более широко и эффективно применяются лекарственные средства, воздействующие на гемодинамику.

Целью данного исследования явилось выявление возрастных взаимоотношений архитектуры внутриорганных кровеносных сосудов простаты и их морфометрических данных.

Материалы и методы исследования. Комплексом анатомических, гистологических, морфометрических методик были исследованы простаты 42 трупов мужчин первого (21-35 лет) и второго (36-60 лет) периодов зрелого возраста, умерших по причинам, не связанным с патологией мочеполовых органов. Органоконплексы таза получены в течение 1 суток после смерти в соответствии с законодательством Республики Беларусь. Материал фиксирован в 10% формалине. Для исследования внутриорганных кровеносных сосудов были взяты биопсии всех структурных долек простаты правой и левой половин органа. Выделенные блоки залиты в парафин. Срезы долек простаты выполнены в трех взаимно перпендикулярных плоскостях. Использовалась гистологическая окраска гематоксилином и эозином. Оценку морфологических признаков проводили на светооптическом уровне при увеличении $\times 100$, $\times 200$, $\times 400$, $\times 630$. Цифровые данные получали с помощью микроскопа Leica DM 2000 с видеопроекционной системой, используя прикладную морфометрическую программу Leica «LAS V3.6».

Так как распределение исследуемых показателей статистически значимо отличалось от нормального (p -значение теста Шапиро-Уилка менее 0.001), для оценки полученных результатов использовались непараметрические методы математической статистики (W -критерий Вилкоксона для сравнения двух независимых выборок). Обработку проводили при помощи пакета прикладных статистических программ R 3.2.3. Результаты представлены в виде: среднее значение \pm ошибка среднего. Отличия считали статистически значимыми при $p < 0,05$.

Результаты и их обсуждение. Различают следующие группы внутриорганных артерий и вен: капсулярные (проходят в капсуле простаты), радиальные (идут от капсулы органа к мочеиспускательному каналу), периуретральные (находятся в подслизистой основе простатической части мочеиспускательного канала). Кровеносные сосуды простаты имеют "типичный" вид. Капсулярное сплетение артерий представлено сосудами, расположенными в капсуле органа, они имеют хорошо развитые анастомозы, извиты. От капсулярных отходят артерии, проникающие в ткани простаты (радиальные). Для радиальных артерий в первом периоде зрелого возраста характерна штопорообразная извитость.

Согласно полученным данным была рассчитана описательная статистика для исследуемых признаков и проведено сравнение морфометрических параметров в двух возрастных группах (таблица 1.).

Несмотря на то, что во II периоде зрелого возраста обнаружены единичные случаи утолщения стенки сосудов, определяется статистически значимое увеличения данного показателя стенки внутриорганных артерий в данном возрастном промежутке ($p < 0,05$), что может свидетельст-

воват о наличии гемодинамической перестройки артерий, начиная с внутриорганных.

Таблица 1. Сравнение толщины стенки внутриорганных кровеносных сосудов простаты мужчин первого и второго периодов зрелого возраста.

	Первая группа	Вторая группа	р-значение
Толщина стенки внутриорганных артерий	10.343±1.121	8.15±0.396	0,5018
Толщина стенки внутриорганных вен	5.222±0.344	6.265±0.237	0,0008*

*отмечены статистически значимые различия

Таблица 2. Сравнение толщины средней оболочки внутриорганных кровеносных сосудов простаты мужчин первого и второго периодов зрелого возраста, мкм.

Показатель	Первая группа	Вторая группа	р-значение
Толщина средней оболочки внутриорганных артерий	3.542±0.422	4.873±0.369	0.002*
Толщина средней оболочки внутриорганных вен	2.168±0.148	2.999±0.178	0.022*

*отмечены показатели, имеющие статистически значимые отличия.

Таким образом, внутриорганные артерии и вены простаты мужчины в зрелом возрасте можно объединить в три группы: капсулярные, радиальные, периуретральные. Толщина стенки внутриорганных артерий простаты I периода зрелого возраста составляет 10.343±1.121мкм; толщина стенки внутриорганных артерий простаты II периода зрелого возраста - 8.15±0.396мкм.

Толщина стенки внутриорганных вен простаты I периода зрелого возраста составляет 5.222±0.344мкм; толщина стенки внутриорганных вен простаты II периода зрелого возраста - 6.265±0.237мкм.

Толщина среднего слоя внутриорганных кровеносных сосудов статистически значимо ($p<0,05$) увеличивается во втором периоде зрелого возраста, что может расцениваться как первичная реакция сосудистого русла на изменение гемодинамической нагрузки.

Литература.

1. Прогрессирование доброкачественной гиперплазии простаты: систематический обзор пациентов, получавших плацебо в клинических испытаниях / M. Emberton [et al.] // Урология. – 2010. – № 1. - Режим доступа - <http://mrju.ru/content/progressirovanie-dobrokachestvennoi-giperplazii-prostatysistematicheskii-obzor-patsientov-p>

2. Вариантная анатомия экстраорганных кровеносных сосудов предстательной железы взрослого человека / И. В. Гайворонский [и др.] // Морфол. вед. – 2004. – № 3-4. – С. 93–94.
3. Усович, А. К. Микрососудисто-железисто-мышечные комплексы простаты человека в онтогенезе / А. К. Усович // Вестн. ВГМУ. – 2013. – Т. 12, № 4. – С. 27–33.

УДК 611.815.3:616.134.9-005.-008.64

Изменения в нейрочитах верхних холмиков четверохолмия при нарушениях вертебрально-базилярного кровотока

Толяронок Д.А.

УО «Витебский государственный ордена Дружбы народов медицинский университет», г. Витебск, Беларусь

Одной из важнейших проблем современной практической медицины вообще и неврологии в частности, являются сосудистые заболевания головного мозга [1]. Среди них особое место занимают изменения кровообращения в системе позвоночных артерий. Большинство авторов считает, что причиной различных расстройств при нарушениях кровообращения в системе позвоночных артерий являются дистрофические изменения в эпителии и нейрочитах. Изменения в нейрочитах стволовых и коркового отделов зрительного анализатора целенаправленно не изучались, поэтому научные исследования, касающиеся морфологических аспектов и механизмов развития этих расстройств являются крайне необходимыми.

Цель – в модельных опытах на кроликах проанализировать изменения нейрочитов в верхних холмиках пластинки четверохолмия после окклюзии позвоночных артерий.

Материалы и методы исследования. Материалом исследования явились верхние холмики пластинки четверохолмия 40 опытных кроликов-самцов породы Шиншилла массой 2000,0 – 2500,0 г.

Образцы верхних холмиков были получены во время вскрытия кроликов после двусторонней перевязки позвоночных артерий. Окрашенные препараты исследованы под микроскопом. Были сделаны и проанализированы микрофотографии с использованием компьютерных морфометрических методов.

Результаты исследования и их обсуждение. В сроки до 24 часов эксперимента морфогистохимические изменения выявлены во всех участках верхних холмиков. Они проявляются в виде изменения капилляров и незначительных изменений тигроида, формы структур нейрочитов и нейроглии (Рис. 1).

В стенках микрососудов наблюдались очаговые утолщения и разрыхления базальной мембраны набухание эндотелиальных клеток, гипертрофия ядер эндотелиоцитов.

Изменения в нейронах холмиков носили полиморфный характер. В нейронах ядер определялись нарушения их гистотопографии (эктопии и дистопии), перераспределение и уменьшение тигроида (периферический тигролиз), снижение содержания рибонуклеиновой кислоты (РНК) в цитоплазме (Рис. 2, 3).

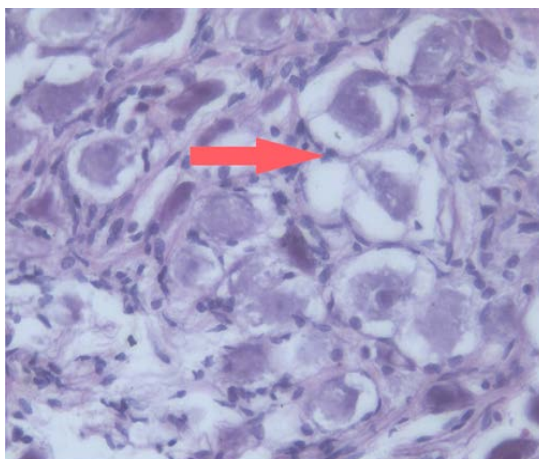


Рисунок 1 – Верхние холмики четверохолмия.

Окраска гематоксилином и эозином. Увеличение x100

Стрелкой указаны нейроны с вакуолизированной цитоплазмой, явлениями дистопии ядер.

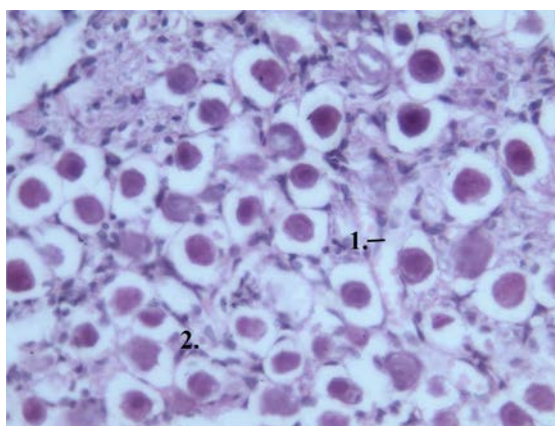


Рисунок 2 – Верхние холмики четверохолмия

Окраска гематоксилином и эозином. Увеличение 100

1–расширенный капилляр с застойными явлениями; 2–перичеселлюлярный отек. Во всем поле зрения выявляются нейроны с явлениями дистопии ядер и цитопикнозом.

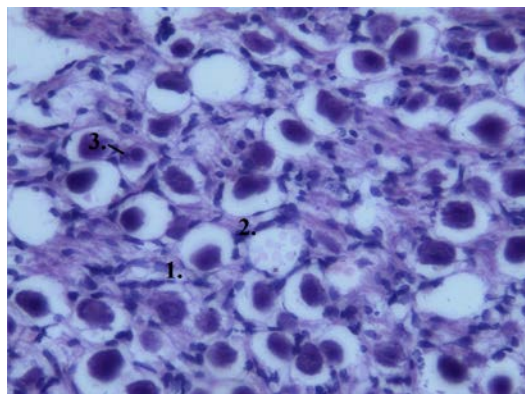


Рисунок 3 - Верхние холмики четверохолмия

1– перичеселлюлярный отек; 2– расширенный капилляр со стазируемыми форменными элементами крови; 3– дистопия ядра и цитопикноз.

В ранние сроки после операции (15 мин – 24 часа) определялось снижение содержания тигроида и РНК в цитоплазме нейронов. Глыбки тигроида измельчались, в большей части нейронов он не выявлялся (тотальный тигролиз) или определялся только в околоядерной зоне (периферический тигролиз).

В эти сроки, параллельно с уменьшением тигроида в цитоплазме нейронов, снижалось содержание и происходило перераспределение рибонуклеиновой кислоты. Гранулы РНК становились мелкими, менее интенсивно окрашивались и локализовались преимущественно в околоядерной зоне цитоплазмы.

В сроки до 5-ти суток после операции увеличивались зона хроматолиза в цитоплазме отдельных нейроцитов и количество нейроцитов (до 47%) с тотальным хроматолизом. В эти сроки снижение содержания РНК становилось еще более заметным. В большинстве нейронов глыбки РНК в цитоплазме занимали менее половины ее площади, а распределение субстрата пластического обмена было диффузным или мелкоглыбчатым. Это приводило к повреждению структуры нейронов верхних холмиков с развитием в них дистрофически-атрофических (карио- и цитопикноз) и дистрофически-некротических (кариорексис, кардио- и цитолизис) нарушений и гибели части специализированных образований в ядрах холмиков.

Выводы: Гипоксия ишемического характера, вызванная окклюзией артерий, приводила к повреждению структуры нейронов верхних холмиков с развитием в них дистрофически-атрофических и дистрофически-некротических нарушений и, по этой причине, гибель части специализированных образований в ядрах верхних холмиков. Изменения нейроцитов в ответ на гипоксическое состояние относится к неспецифическим явлениям, хотя имеют свои характеристики, определяемые степенью выраженности и продолжительности ишемии [2].

Литература.

1. Чуканова, Е. И. Вертебробазилярные синдромы / Е. И. Чуканова // Consilium medicum. – 2014. – Т. 16, № 2. – С. 5–9.
2. Vertebrobasilar Disease / S. I. Savitz [et al.] // N. Engl. J. Med. – 2005. – Vol. 352, N 25. – P. 2618–2626.

УДК 599.323.4:[616.379-008.64:616.718.5]

Ультроструктура биоминерала тазовых костей у половозрелых белых крыс после нанесения дефекта большеберцовых костей на фоне стрептозотоцинового диабета

Торба А.В., Лузин В.И., Ботнарь Н.В., Самокиш А.А.

ГУ «Луганский государственный университет имени Святого Луки», г. Луганск

Доказано, что у больных сахарным диабетом регистрируется повышенный риск низкоэнергетических переломов, что связано с развитием остеопороза и нарушением прочности кости [6]. Сахарный диабет характеризуется накоплением конечных продуктов гликирования, которые увеличивают уровень апоптоза остеоцитов, снижают костеобразование и замедляют процессы костного ремоделирования [5]. При сахарном диабете наблюдается также снижение уровня адипонектина в крови. Поскольку адипонектин обладает способностью стимулировать экспрессию остеокальцина и дифференцировку остеобластов путем активации 5'АМФ-активируемой протеинкиназы, то снижается активность процессов ремоделирования и костеобразования [4].

При этом морфологические исследования состояния костной системы при сахарном диабете отрывочны и противоречивы. Имеются сведения о том, что при сахарном диабете нарушаются процессы остеорепаляции, но морфо-функциональное состояние костной системы при переломе одной из костей на фоне сахарного диабета в доступной литературе не описано вообще. Поэтому цель данного исследования - в эксперименте на половозрелых белых крысах изучить особенности ультроструктуры биоминерала тазовых костей после нанесения дефекта большеберцовых костей на фоне стрептозотоцинового диабета.

Материал и методы. Эксперимент был проведен на 140 половозрелых белых крысах с исходной массой 135-150 г в возрасте 3 месяцев, распределенных на 4 группы. 1-ю группу составили контрольные животные, во 2-й группе подопытным животным под эфирным наркозом стоматологическим бором диаметром 2,0 мм наносили сквозной дефект на границе проксимального метафиза и диафиза большеберцовых костей [1]. В 3-й группе моделировали стрептозотоциновый диабет однократным внутрибрюшинным введением стрептозотоцина (Sigma-Aldrich, США) в дозе 55 мг/кг [2]. Через 72 ч производили определение глюкозы в крови, для дальнейших исследований отбирали животных с уровнем глюкозы крови от 12 ммоль/л и выше. В

4-й группе животным на фоне модели стрептозотоцинового диабета наносили дефект большеберцовых костей. По истечении сроков эксперимента (7, 15, 30, 60 и 90 суток с момента верификации модели) животных забивали декапитацией под эфирным наркозом и выделяли тазовые кости. Исследование костного порошка проводили на аппарате ДРОН-2,0 с гониометрической приставкой ГУР-5. Использовали $K\alpha$ излучение меди с длиной волны 0,1542 нМ; напряжение и сила анодного тока составляли 30 кВ и 20 А. Дифрагированные рентгеновские лучи регистрировали в угловом диапазоне от 2° до 37° со скоростью записи 1° в 1 минуту. На полученных дифрактограммах рассчитывали размеры элементарных ячеек костного биоминерала, размеры кристаллитов по уравнению Селякова-Шерера и коэффициент микротекстурирования по методу соотношения рефлексов [3]. Полученные цифровые данные обрабатывали методами вариационной статистики с использованием стандартных прикладных программ.

Результаты и их обсуждение. Оценка полученных результатов во всех случаях производилась при обязательном сопоставлении с аналогичными показателями контрольных одновозрастных животных. Нанесение дефекта большеберцовых костей сопровождалось дестабилизацией кристаллической решетки и уменьшением общей обменной поверхности биоминерала тазовых костей, признаки которых максимально проявлялись к 30 суткам после операции.

При стрептозотоциновом диабете размеры элементарных ячеек биоминерала тазовой кости вдоль оси *a* превосходили значения контрольной группы с 7 по 90 сутки наблюдения на 0,14%, 0,16%, 0,20%, 0,18% и 0,21%, а размеры элементарных ячеек вдоль оси *c* – с 15 по 90 сутки на 0,15%, 0,21%, 0,22% 0,24%. Дестабилизация элементарных ячеек костного биоминерала находила отражение в нарушении процессов кристаллизации: размеры кристаллитов превышали значения 1-й группы с 7 по 90 сутки на 4,86%, 5,68%, 7,12%, 6,59% и 7,80% соответственно. В результате нарушалась и упорядоченность кристаллической решетки костного биоминерала – коэффициент микротекстурирования понижался и был меньше значений 1-й группы с 15 по 90 сутки эксперимента на 8,26%, 10,72%, 9,42% и 8,34%.

Нанесение дефекта большеберцовых костей на фоне стрептозотоцинового диабета также сопровождалось дестабилизацией ультраструктуры костного биоминерала, которая прогрессировала с увеличением сроков эксперимента: размеры элементарных ячеек биоминерала тазовой кости вдоль оси *a* были больше значений 1-й группы к 7, 30, 60 и 90 суткам после операции на 0,14%, 0,25%, 0,23% и 0,22%, а размеры элементарных ячеек вдоль оси *c* с 15 по 90 сутки – на – 0,22%, 0,28%, 0,27% и 0,27%. При этом к 15 суткам после операции соотношение размеров эле-

ментарных ячеек *c/a* было больше значений 1-й группы на 0,20%, что свидетельствует о высокой степени дестабилизации кристаллической решетки костного биоминерала. Дестабилизация элементарных ячеек биоминерала тазовой кости находила отражение в нарушении процессов кристаллизации: размеры кристаллитов превышали значения 1-й группы с 7 по 90 сутки на 6,00%, 8,43%, 8,81%, 6,98% и 8,88%. В результате нарушалась и упорядоченность кристаллической решетки костного биоминерала – коэффициент микротекстурирования был меньше значений 1-й группы с 7 по 90 сутки эксперимента на 3,77%, 12,86%, 15,34%, 12,90% и 7,21% соответственно.

При сравнении со значениями 2-й группы установили, что дестабилизация ультраструктуры костного биоминерала манифестировала к 60 и 90 суткам после операции: размеры элементарных ячеек костного биоминерала вдоль осей *a* и *c* в этот период превышали значения сравнения на 0,14% и 0,17% и на 0,17% и 0,18%. Также, размеры кристаллитов к 90 суткам были больше значений 2-й группы на 3,75%, а коэффициент микротекстурирования к 60 и 90 суткам – меньше на 5,65% и 5,73%.

Выводы. Условия стрептозотоцинового диабета у половозрелых животных сопровождаются дестабилизацией элементарных ячеек биоминерала тазовой кости, которая приводит к нарушению роста и дестабилизации кристаллитов и сопровождается снижением упорядоченности кристаллической решетки, которая нарастает до 30 суток от начала эксперимента. Нанесение дефекта большеберцовых костей на фоне стрептозотоцинового диабета в сравнении со 2-й группой сопровождаются усугублением дестабилизации элементарных ячеек биоминерала тазовой кости, которая приводит к нарушению роста и дестабилизации кристаллитов и сопровождается снижением упорядоченности кристаллической решетки. Данные явления выражены к 60 и 90 суткам после операции.

Литература.

1. Возрастные особенности формирования стрептозототин-индуцированного диабета у крыс / М. А. Ковалева [и др.] // Междунар. вестн. ветеринарии. – 2014. – № 4. – С. 90–96.
2. Методика моделирования костного дефекта у лабораторных животных / В. И. Лузин [и др.] // Украин. мед. альм. – 2005. – Т. 8, № 2, дод. – С. 162.
3. Миркин, Л. И. Рентгеноструктурный анализ. Индицирование рентгенограмм : справоч. рук. / Л. И. Миркин. – Москва : Наука, 1981. – 496 с.
4. Role of collagen enzymatic and glycation induced cross-links as a determinant of bone quality in spontaneously diabetic WBN/Kob rats / M. Saito [et al.] // Osteoporos. Int. – 2006. – Vol. 17, N 10. – P. 1514–1523.
5. Yamamoto, M. Diabetic patients have an increased risk of vertebral fractures independent of bone mineral density or diabetic complications / M. Yamamoto, T. Yamaguchi, M. Yamauchi // J. Bone Miner. Res. – 2009. – Vol. 24, N 4. – P. 702–709.
6. Vestergaard, P. Discrepancies in bone mineral density and fracture risk in patients with type 1 and type 2 diabetes a meta-analysis / P. Vestergaard // Osteoporos. Int. – 2007. – Vol. 18, N 4. – P. 427–444.

УДК 611.71+611.817.1]:576.36:614.876

Зависимость эмбриогенеза суставного рецепторного аппарата от матуронатности

Федоров В.П.

*Воронежский государственный институт физической культуры,
г. Воронеж, Россия*

Экспериментальными работами убедительно показано, что выключение суставной проприоцептивной афферентации нарушает тонкую координацию движений, хотя двигательная активность в суставах сохраняется[3]. В этом плане данные о формировании суставно-связочного рецепторного поля кинестезического анализатора суставов матуронатных и имматуронатных млекопитающих представляют весьма существенный интерес в аспекте учения академика П. К. Анохина о системогенезе [1], а также позволит решать ряд вопросов сравнительной анатомии[2, 6]. В связи с этим целью работы явилось исследование основных морфологические закономерностей развития экстраи интраорганный нервный аппарат коленного сустава млекопитающих отличающихся по матуронатности: человек, домашние (корова, свинья) и дикие животные (олень, кабан).

Материалы и методы исследований. Исследование проведено на 288 коленных суставах от 144 эмбрионов и плодов человека и животных (корова, олень, свинья, кабан). Изучение развития коленного сустава и его нервного аппарата у эмбрионов проводилось на серийных срезах тазовых конечностей, импрегнированных азотнокислым серебром по методу Кахаля-Фаворского. Экстраорганный иннервация сустава у плодов изучалась методом макро-микроскопического препарирования, а интраорганный методом Кампоса в модификации А. С. Шубина. Результаты измерений (количество суставных веточек и их диаметр, диаметр нервных пучков и их распределение по площади суставной капсулы, параметры инкапсулированных нервных телец) подвергали статистической обработке.

Результаты и их обсуждение. Установлено, что формирование коленного сустава как диартроза начинается у эмбрионов человека в конце, коровы и оленя - в середине, а свиньи и кабана - в начале второго месяца внутриутробного развития. Принципиальных различий в процессе формирования сустава у человека и матуронатных животных нет, однако у последних он начинается раньше и идет более быстрыми темпами. Это, по-видимому, связано с тем, что матуронатные животные сразу же после рождения способны реализовать позу стояния и локомоторные акты, в то время как новорожденный человек характеризуется признаками иммату-

ронатности[2, 4, 5]. Проникновение нервных элементов в формирующуюся суставную капсулу отмечается у эмбрионов человека в конце, а животных в середине второго месяца внутриутробного развития. В этом возрасте источником иннервации коленного сустава являются основные нервные стволы конечности. В последующем (конец третьего месяца у человека и конец второго месяца внутриутробного развития у животных) в иннервацию коленного сустава включаются ветви внутримышечных нервных стволов. А с конца первой половины внутриутробного развития появляется третий (непостоянный) источник суставных ветвей - нервный аппарат подкожной клетчатки и фасций, окружающих сустав.

Рецепторный аппарат как человека, так и животных представлен разнообразными по форме свободными, и инкапсулированными нервными окончаниями. Первыми формируются свободные нервные окончания. В суставной капсуле человека четвертого, а животных конца второго месяца внутриутробного развития они представлены простыми свободными окончаниями в виде постепенно «исчезающих» терминальных отделов нервного волокна. В последующие периоды развития эти рецепторы приобретают более сложное строение; увеличивается количество терминалей и площадь их распространения, на отдельных терминалях появляются различной формы утолщения, формируются поливалентные рецепторы. Наряду с разнообразными свободными окончаниями у плодов человека и коровы пятого, оленя — шестого, свиньи и кабана - четвертого месяца развития в капсуле сустава начинают формироваться нервные тельца. У плодов человека, коровы и оленя инкапсулированные нервные окончания вначале встречаются по одному в поле зрения микроскопа, а у свиньи и кабана они появляются сразу группами по 3-6 в поле зрения. На последних месяцах внутриутробного развития отмечается почкование инкапсулированных телец, что приводит к резкому увеличению их количества и формированию рецепторных рефлексогенных микрополей. Групповое расположение рецепторов, а также отмеченная нами выше тенденция нервных пучков к неравномерному распределению по площади иннервируемого субстрата являются биологической закономерностью для суставного нервного аппарата как человека, так и животных. Следует согласиться с мнением[3], что рефлексогенные поля обеспечивают достаточно сильную афферентную импульсацию, необходимую для активации корковых центров кинестетического анализатора. Самое большое разнообразие инкапсулированных телец наблюдали в коленном суставе плодов человека. Здесь встречаются окончания типа Фатер-Пачини, Гольджи-Маццони, чувствительных колб Краузе и разнообразные инкапсулированные клубочковидные рецепторы. У плодов коровы и оленя инкапсулированные окончания представлены одним видом — тельцами типа чувствительных колб Краузе. У плодов свиньи и кабана, кроме чувстви-

тельных колб, имеются еще тельца типа Гольджи-Маццони. Только на последнем месяце развития у плодов коровы и оленя начинают формироваться тельца, напоминающие Фатер-Пачиниевы. Большее разнообразие рецепторов у человека, вероятно, можно объяснить более высокой степенью его эволюционного развития, а также большим объемом и сложностью движений в коленном суставе[5, 6]. Выявлены также некоторые морфологические предпосылки для развития компенсаторно-приспособительных реакций в этом отделе периферической нервной системы. К ним относятся: наличие зон перекрытия, зон двойной и множественной иннервации, интраорганные нервные сплетения и «полиаксонные» рецепторы. Все это создает предпосылки для поли- сегментарной иннервации различных конструктивных элементов сустава.

Заключение. Проведенное нами анатомическое и гистологическое изучение антенатального развития иннервации коленного сустава человека и некоторых маторонатных животных показало наличие ряда общих закономерностей, характерных для этого процесса во всех конструктивных элементах сустава. Вместе с тем выявлены некоторые закономерности развития иннервации коленного сустава, свойственные только человеку или группе маторонатных животных.

Литература

1. Анохин, П.К. Биология и нейрофизиология условного рефлекса / П.К. Анохин. - М.: Медицина, 1968. - 270 с.
2. Аршавский, И.А. К характеристике развития некоторых форм рецепции в связи с анализом становления и преобразования скелетно - мышечных рефлекторных реакций в онтогенезе человека / И.А. Аршавский // Труды Института мозга АМН СССР. - М.: Медицина, 1961. - С. 7-10.
3. Байбиков, Е.В. Моделирование механизма усиления и преобразования входных сигналов в рецепторах органов чувств / Е. В. Байбиков// Вопросы бионики. - М.: Наука, 1967.- С. 30-36.
4. Двурекова, Е.А. Развитие суставного проприорецепторного аппарата в антенатальном онтогенезе человека и маторонатных животных / Е.А. Двурекова, В.П. Федоров // Морфология. – 2019. – Т.156, №6. – С. 92.
5. Федоров, В.П. Роль маторонатности в формировании суставного проприорецепторного аппарата / В.П. Федоров, Л.В. Пахунова // Медико-биологические и педагогические основы адаптации, спортивной деятельности и здорового образа жизни: сборник научных статей III Всероссийской конференции. - Воронеж: Научная книга, 2014. – С. 968-972.
6. Федоров, В.П. Сравнительная оценка формирования коленного сустава и его иннервации в антенатальном онтогенезе человека и маторонатных животных / В.П.Федоров, Е.А. Двурекова, А.Н. Астахова // Морфология. – 2019. – Т.156, №6. – С. 123.

УДК 616.33:576.31]:57.081

Морфофункциональные особенности повреждения слизистой оболочки желудка в условиях смоделированной патологии химической этиологии

Федченко С.Н.

ГУ «Луганский государственный университет имени Святого Луки», г. Луганск

В многолетних исследованиях получены данные о неблагоприятном влиянии хронических ингаляций толуолом на организм человека и животных [1, 2]. В связи с широким применением компонентов эпоксидных смол в промышленном производстве [3,4], особый интерес представляет изучение морфологических изменений слизистой оболочки желудка (СОЖ) при хронической ингаляции толуолом. По проблеме за последние годы выявлено, что механизму возникновения гастропатий при интоксикации толуолом, уделяется незаслуженно мало внимания. Все изложенное послужило основанием для проведения гистологических и ультраструктурных исследований изменений клеток СОЖ.

Материал и методы исследования. Эксперимент был проведен на 48 белых лабораторных половозрелых крысах-самцах, исходной массой 150-180г Животные в специальных затравочных камерах подвергались воздействию паров толуола (одного из компонентов эпоксидных смол) на заданном уровне в течение 4 ч в день по 5 дней в неделю на протяжении 60 дней, в концентрации 10 ПДК. Сроки исследования составили 1, 7, 30 и 90 суток по окончании 60 дней от начала воздействия паров толуола. По истечении каждого из сроков наблюдения животных по 6 голов из группы декапитировали под эфирным наркозом, выделяли желудок. Для морфологического исследования материал брали из фундального и пилорического отделов желудка, фиксировали в 10%-м растворе нейтрального формалина, обезжизивали и заливали в парафин. Серийные гистологические срезы толщиной 4-5 мкм окрашивали гематоксилином-эозином. Исследование серийных срезов проводили под бинокулярным микроскопом Olympus BX-41 (Япония) при разных увеличениях (окуляр 7,10; объектив 20-40-90). Количественный морфометрический анализ каждого гистологического препарата проводился в 6 полях зрения тестовой площади на аппаратно-программном комплексе, который состоял из микроскопа Olympus BX-41, адаптеров OLYMPUS C 3040-ADV и USMAD-3, цифрового фотоаппарата OLYMPUS C-5050 (Япония) и компьютера на базе процессора ATHLON 2,2 ГГц.

Проводилась количественная характеристика железистых структур СОЖ: среднее число эпителиальных клеток в продольном срезе главной железы; среднее число эпителиальных клеток в желудочной ямке; железисто-ямочный эпителиально-клеточный индекс (соотношение общего

числа клеток в железе, к числу эпителиальных клеток в желудочной ямке); эпителиальная формула главной железы - процентное соотношение состава ее клеточных элементов (главных, обкладочных и слизистых клеток). Морфометрический анализ включал подсчет количества главных (ГК) и париетальных (ПК) клеток на единицу фундальных желез слизистой оболочки желудка; измерение толщины слизистой и подслизистой оболочек желудка, вычисляли слизисто-подслизистый индекс. Для изучения функциональной морфологии главных желез использовали индекс соотношения главных и париетальных клеток (индекс СГПК). Статистическая обработка полученных данных проводилась с применением методов вариационной статистики с вычислением средних величин (M), оценкой вероятности расхождений (m), оценкой достоверности изменений с использованием t -критерия Стьюдента. За достоверную принималась разность средних значений при $p < 0,05$.

Результаты и их обсуждение. Толщина СОЖ у животных 1-й и 2-й опытных групп снижена на 20% ($p < 0,05$). Отсутствовала гистоархитектоника, присущая обычной слизистой оболочке и подслизистой основе желудка крыс, в то время как толщина подслизистой основы желудка увеличена на 55% и 33% соответственно. Подслизистая основа была неравномерно утолщена за счет отека и инфильтрации клеточными элементами, преимущественно нейтрофилами. На 1-е и 7-е сутки исследования подслизисто-слизистый индекс увеличился почти в 2 раза и составил $0,273 \pm 0,01$ и $0,231 \pm 0,04$ ($p < 0,05$). В слизистой оболочке желудка обнаруживали железы с изменением структуры как главных, так и париетальных клеток. Особенностью действия толуюла является интенсивная вакуолизация большинства париетальных клеток. В ранние сроки эксперимента (1-е и 7-е) сутки имело место уменьшение количества главных клеток на 40% и 26% соответственно. Индекс соотношения составил 0,94 (1-е сутки) и 0,95 (7-е сутки). Значительным изменениям подвергались количественные характеристики и париетальных glanduloцитов. Так, в ранние сроки наблюдения выявили следующее: уменьшение их количества на 31% до $15,21 \pm 1,61$ ($p < 0,05$) на единицу фундальных желез (1-е сутки) и на 25% (7-е сутки) ($p < 0,05$) в сравнении с контрольными показателями. Гистологическое исследование на светооптическом уровне показало выраженные деструктивные изменения СОЖ крыс, подвергнутых ингаляции толуюлом в течение 60 суток. Особенностью действия толуюла является интенсивная вакуолизация большинства париетальных клеток. На нередкое явление можно указать также формирование мелких пустот внутри СОЖ (микрокистообразование). К 30-м и 60-м суткам эксперимента все цитоморфометрические показатели, за исключением количества главных glanduloцитов, несколько сглаживаются и доходят практически до контрольных значений.

Основываясь на данных, полученных в результате эксперимента, можно сделать вывод, что структурными особенностями стенки желудка, возникающими вследствие токсического влияния толуола и способствующего формированию гастропатий, являются утолщение подслизистой основы, снижение толщины СОЖ, уменьшение количества клеток и перераспределение соотношения специализированных клеток, составляющих железу, увеличение инфильтрации межэпителиальных пространств и собственной пластинки. Одним из наиболее значимых гастротоксических эффектов толуола является его способность индуцировать гибель эпителиоцитов, вызывая атрофию СОЖ. Сопоставление структурных изменений в клетках эпителия СОЖ после экспериментального воздействия парами толуола свидетельствует о том, что динамика деструктивных изменений зависит от длительности эксперимента.

Литература

1. Белик, И. А. Динамика изменений органомерических показателей надпочечных желез крыс-самцов после ингаляционной затравки толуолом / И. А. Белик // Україн. мед. альм. – 2010. – № 6. – С. 17–19.
2. Poon, R. Inhalation toxicity study of methanol, toluene, and methanol/toluene mixtures in rats: effects of 28-day exposure / R. Poon, I. H. Chu, S. Bjarnason // Toxicol. Ind. Health. – 1994. – Vol. 10. – P. 231–245.
3. Von, E. Inhalation of low concentrations of toluene induces persistent effects on a learning retention task, beam-walk performance, and cerebrocortical size in the rat / E. Von, T. M. Pham, M. Hillefors / Experim. Neurol. – 2000. – Vol. 163. – P. 1–8.
4. Передельский, Е. А. Морфологические изменения слизистой оболочки желудка у лиц, работающих в условиях воздействия моноциклических ароматических углеводородов (бензола и его гомологов) : автореф. дис. ... канд. мед. наук / Е. А. Передельский. – Санкт-Петербург, 2003. – 20 с.

УДК 616.4:615.357

Реакция эндокринной системы на длительное введение глюкокортикоидов

Фомина К.А., Ромашко А.А., Стадник К.В.

ГУ «Луганский государственный университет имени Святителя Луки», г. Луганск

Уже более 40 лет самые разные медицинские направления применяют гормоны коры надпочечников в интенсивной терапии при аутоиммунных, инфекционных заболеваниях, шоковых состояниях, при проведении реанимационных мероприятий [1, 2]. А, учитывая, что эндокринная система одна из первых реагирует на любые экзогенные воздействия, то изучение структурных преобразований в железах всегда будет актуальным. Цель данной работы – установить в эксперименте на белых лабораторных крысах-самцах репродуктивного возрастного периода макро- и микроскопические особенности строения гипофиза, щитовидной и надпочечных желез после 90-дневного введения в их организм на-

тивного препарата гидрокортизона и его синтетического аналога дексаметазона.

Материалы и методы исследований. Эксперимент проведен на 21 половозрелых крысах в возрасте 2,5 месяцев с исходной массой 130-150 г. Все манипуляции с подопытными крысами выполнялись в соответствии с правилами Европейской конвенции защиты позвоночных животных, использующихся в экспериментальных и других научных целях. 1-ю (контрольную) группу составили интактные животные, которые не подвергались воздействию каких-либо препаратов. Крысы 2-й группы получали гидрокортизона ацетат в виде стандартной ампулярной 2,5% суспензии (серия №1720403 производства ВАТ “Фармак”, г. Киев, регистрационный номер Р № UA/3288/01/01). Препарат вводился внутримышечно в дозе 21 мг ежедневно до 90 дня исследования. Животные 3-й группы подвергались воздействию ампулярного 0,4% раствора дексаметазона гемисукцината (производства KRKA: VO2323 D, Словения), который вводился внутримышечно в дозе 1,07 мг в режиме, аналогичном введению гидрокортизона. Особенность данного эксперимента заключается в том, что в организме подопытных животных в результате назначенных инъекций гидрокортизона и дексаметазона создавалась такая концентрация глюкокортикоидов, которая соответствует эндогенному физиологическому пику секреции этих гормонов в утренние часы или в моменты стресса, то есть оба глюкокортикоида вводились в дозах, балансирующих на верхних границах нормы [3]. Избыточное содержание их в организме крыс создавалось за счет ежедневного введения данных препаратов. Забой животных проводили в одно и то же время суток. Непосредственно после эфирного наркоза крыс взвешивали на весах и декапитировали. Выделяли гипофиз из ямки турецкого седла, щитовидную железу вместе с трахеогортанным комплексом, надпочечные железы, препарировали, проводили органомерию и фиксировали в 10% растворе нейтрального формалина. Для гистологической обработки брали переднюю часть гипофиза, правую долю щитовидной железы и правую надпочечную железу. Анализ цифровых данных проводили с помощью компьютерной программы для морфометрических исследований «Morpholog», достоверной считали вероятность ошибки менее 5% ($p < 0,05$).

Результаты и их обсуждение. Анализируя данные органомерии, мы установили, что масса и объем изучаемых органов эндокринной системы не достигают контрольных значений после длительного введения обоих глюкокортикоидов. Так, масса гипофиза в группе крыс, которым в течение 90 дней вводили гидрокортизон, составляет $9,42 \pm 0,30$ мг, что на 15,04% ($p < 0,05$) ниже контроля. Объем гипофиза меньше такового у интактных крыс на 20,16% ($p < 0,05$). После воздействия дексаметазоном

процент отклонений ниже и более равнозначный. В цифровом эквиваленте разница составила – 12,67% ($p < 0,05$) и 12,55% ($p < 0,05$), соответственно. Масса и объем щитовидной железы равны $17,92 \pm 0,07$ мг и $16,64 \pm 0,77$ мм³, что ниже контроля на 15,35% и 15,05% ($p < 0,05$) после введения нативного препарата, и $18,33 \pm 0,48$ мг и $17,76 \pm 0,63$ мм³, что ниже на 13,39% ($p < 0,05$) и 9,33% после введения синтетического аналога. Средние значения органомерии надпочечных желез также не достигают контрольных параметров. Статистически значимые различия ($p < 0,05$) установлены по массе – на 10,88% и 8,89%, по объему – на 7,14% и 8,35%, соответственно после трехмесячного введения гидрокортизона и дексаметазона.

При светооптической микроскопии гипофиза установлено, что его капсула утолщена, вероятнее всего вследствие дисциркуляторных изменений (отека, полнокровия сосудов и кровоизлияний), разрастания соединительной ткани. Изменяется соотношение структурных составляющих в сторону увеличения относительной площади, занимаемой нейрогипофизом. При этом соотношение паренхиматозного и стромально-сосудистого компонентов статистически значимо не отличается от такового у интактных крыс, видимо вследствие развития в обоих компонентах значительного отека, очаговых дистрофических и некротических изменений. Гемокапилляры расширены, отмечается отек эндотелиоцитов, стаз и сладжи эритроцитов. Изменяется процентное соотношение количества различных типов аденоцитов, более выраженное у крыс, получавших гидрокортизон в сравнении с группой крыс, которым вводили дексаметазон. Так, установлено снижение количества ацидофилов на 11,65% ($p < 0,05$) и 8,56% ($p < 0,05$), а также снижение доли базофилов – на 13,09% ($p < 0,05$) и 8,16% ($p < 0,05$). Доля хромофобов в паренхиме аденогипофиза увеличивалась на 9,09% ($p < 0,05$) и 7,57% ($p < 0,05$), соответственно.

В щитовидной железе регистрируется различная микроскопическая картина в зависимости от вида воздействия препарата. При непрерывном влиянии гидрокортизоном на организм половозрелых крыс щитовидная железа практически нарушает свою дифференцировку к 90-му дню наблюдения. Дольки разобщены вследствие разрастания соединительнотканых прослоек. Отмечается неравномерная сосудистая реакция, паравазальный и междольковый отек, усиление клеточной инфильтрации стромы. Во многих полях зрения наблюдается трансформация фолликулярного эпителия в низкокубический и даже в плоский. Кроме того, фолликулы переполнены гомогенным, плотным, ярко-розовым коллоидом. Некоторые участки паренхимы практически не функционируют.

После введения дексаметазона обращает на себя внимание значительно выраженная гемокапиллярная сеть. Фолликулы, как правило, мелких и средних размеров. Тироциты кубической формы. Коллоид в

основном неконцентрированного вида, а в некоторых – сохраняется только в виде полосы, прилежащей к эпителию. Встречаются запустевшие, коллабированные фолликулы, с признаками редукции.

При светооптической микроскопии надпочечных желез в обеих подопытных группах соединительно-тканная капсула была более узкой, чем в контроле, в некоторых полях зрения почти не определялась, и без разграничения переходила в клубочковую зону. В корковом веществе отмечалось расширение клубочковой зоны и размытость границ между всеми зонами. Практически в равнозначном количестве присутствовали темные и светлые клетки. При этом нарушалась ориентация клеточных тяжей, характерная для интактных животных – во всех зонах клетки были рассеяны с различной плотностью распределения на срезах. В клубочковой и пучковой зонах форма клеток чаще неправильная. Клетки клубочковой зоны утрачивают типичное расположение гнездами.

Таким образом, выявленные макро- и микроскопические изменения в органах эндокринной системы при 90-дневном воздействии на организм повышенного содержания глюкокортикоидов характеризуются снижением их функциональной активности и угнетением реакционной способности к регенерации клеточных элементов при активной пролиферации клеток стромы с повреждением структур микроциркуляторного русла, развитием стазов и сладжей. При этом после влияния гидрокортизона отклонения больше выражены, нежели после дексаметазона.

Литература.

1. Комердус, И. В. Системное действие глюкокортикоидных препаратов: в помощь врачу общей практики (Обзор литературы) / И. В. Комердус, Н. А. Будул, А. В. Чеканова // Рус. мед. журн. – 2017. – Т. 25, № 1. – С. 45–48.
2. Резников, М. К. Преодоление фармакорезистентности при депрессии на фоне выраженной гиперкортизолемии: обзор литературы и клинический случай / М. К. Резников, Р. А. Беккер, Ю. В. Быков // В мире науч. открытий. – 2016. – № 6. – С. 24–44.
3. Фомина, К. А. Влияние остеопорозиндуцирующих глюкокортикоидов на морфогенез щитовидной железы / К. А. Фомина // Україн. морфол. альм. – 2006. – Т. 4, № 1. – С. 111–116.

Глава 5. Современные образовательные технологии в преподавании морфологических дисциплин

УДК 378.1:61]6001.895

Применение методов кейс-технологии в системе медицинского образования

ГаджиеваФ.Г., КострицаС.Я., ТатунТ.В.

УО «Гродненский государственный медицинский университет», УО «Гродненский государственный университет им.Янки Купалы», г.Гродно, Беларусь

Современное медицинское образование направлено на формирование профессиональных компетенций путем переориентации учебного процесса со знаниево-ориентированного подхода на деятельностно-компетентностный и личностно-ориентированный подходы. Одной из новейших технологий обучения в медицинских вузах является кейс-технология.

Кейс-технология – это активный метод обучения, развивающий познавательные, коммуникативные аналитические, исследовательские навыки, способствует активному усвоению знаний и применению их на практике, формированию опыта самостоятельного решения познавательных, организационных и коммуникативных проблем, способствует развитию интеллектуально-личностного и профессионального потенциала будущего специалиста в области здравоохранения [1].

Основными целями кейс-метода являются: развитие навыков анализа и критического мышления; интеграция теоретических и практических знаний; развитие мотивационной сферы учебной деятельности. Сочетание традиционных методов обучения и кейс-метода помогает существенно повысить глубину и полноту овладения профессиональными специальными знаниями, навыками при изучении как общемедицинских, так и клинических дисциплин, позволяет понять межпредметные связи.

При подготовке специалистов системы здравоохранения кейсы могут использоваться при изучении разных клинических и фундаментальных дисциплин. Источниками создания кейсов могут служить как основной учебный материал, изучаемый на данном предмете, так и реальные клинические ситуации, случаи из собственной практики преподавателя и случаи, описанные в периодических изданиях медицинской литературы [2,4].

Многokратное использование кейс-метода в системе медицинского образования позволит получить и закрепить опыт разрешения проблем, возникающих в типичных или нетипичных клинических ситуациях, способствует формированию профессиональных ценностей и ориентиров, и как итог – экстраполяцию их на будущую профессиональную деятельность [5].

При применении методов кейс-технологии на общемедицинских кафедрах (анатомия человека, гистология, физиология) у студентов происходит поэтапное углубление теоретических знаний, детализация знаний с учетом современных достижений дисциплины, происходит совершенствование практических навыков. Развиваются навыки самостоятельной работы, формируется мотивация и повышение интереса к изучению клинических дисциплин, повышается интерес к самообразованию и самореализации в будущей профессии [2].

Педагогический потенциал кейс-метода значительно больше педагогического потенциала традиционных методов обучения. Кейсы могут являться альтернативным вариантом в отношении тестовых заданий и письменного опроса [3]. Решение кейсов приводит к формированию практических навыков и профессионального медицинского мышления, формируется умение выявлять содержание специальных понятий, причинно-следственных связей, закономерностей, способствует активизации мыслительной и познавательной деятельности, готовность к саморазвитию и профессиональному росту, как на общемедицинских, так и на клинических кафедрах. Кейс-метод позволяет сформировать аналитические, практические, коммуникативные навыки, умения интерпретировать и обобщать информацию, которые будут необходимы для осуществления профилактической, диагностической и лечебной деятельности.

Литература.

1. Использование интерактивных и симуляционных технологий в учебном процессе Иркутского государственного медицинского университета: современные аспекты реализации / И. Е. Голуб [и др.] // Современные аспекты реализации ФГОС и ФГТ. Вузовская педагогика : материалы конф. / Краснояр. гос. мед. ун-т им. проф. В. Ф. Войно-Ясенецкого ; гл. ред. С. Ю. Никулина. – Красноярск, 2013. – С. 460–462.
2. Двойников, С. И. Ситуационное обучение в сестринском деле : учеб. пособие / С. И. Двойников, С. В. Лапик. – Москва, 2004. – 215 с.
3. Развитие интереса к истории медицины у студентов как важный раздел учебно-воспитательной работы Оренбургского государственного медицинского университета / Л. И. Каспрук [и др.] // Бюл. науки и практики. – 2017. – № 10. – С. 362–368.
4. Кострица, С. Я. Использование кейс-метода в системе повышения квалификации среднего медицинского персонала / С. Я. Кострица, А. Э. Бернат // ТехноОбраз 2017: инновации в образовании : сб. науч. ст. участников XI Междунар. науч. конф. – Гродно : ГрГУ, 2017. – С. 365–368.
5. Современные подходы к преподаванию анатомии человека в медицинском университете / Е. С. Околоулак [и др.] // Выш. шк. – 2018. – № 4. – С. 20–23.

УДК 611:378.146

**Экзамен по дисциплине анатомия человека как интегральная
оценка компетентносто-ориентированного обучения
в медицинском вузе**

**Гайворонский И.В., Ничипорук Г.И., Родионов А.А.,
Гайворонский А.И., Кузьмина И.Н.**

*ФГБВОУ ВО «Военно-медицинская академия им. С.М. Кирова» МО РФ,
Санкт-Петербургский государственный университет,
г. Санкт-Петербург, Россия*

Согласно требованиям ГОС, учебного плана и учебной программы освоение дисциплины «Анатомия» (человека) завершается обязательной формой промежуточной аттестации – экзаменом. Уровень освоения учебной дисциплины обучающимися определяется следующими оценками: «отлично», «хорошо», «удовлетворительно», «неудовлетворительно», для выставления которых определены четкие критерии. Последние позволяют контролировать интегральную степень освоения учебного материала и судить об уровне подготовки (компетентности) обучаемого по вопросам морфологии человека (ОПК-1, ОПК-7, ОПК-9, ПК-21).

Экзамен по «анатомии» состоит из трех разделов: компьютерного тестирования, практической и теоретической частей. Как правило, для оценки знаний в ходе компьютерного тестирования предлагается не менее 50 вопросов из различных разделов, по 30 сек на обдумывание каждого из них. При этом используются вопросы, наиболее важные для последующего теоретического и клинического обучения. Знания оцениваются на удовлетворительно если получено не менее 55% правильных ответов, хорошо – не менее 70 %; отлично – не менее 85 %. Лица, не прошедшие тестирование к экзамену не допускаются с выставлением неудовлетворительной оценки в экзаменационной ведомости. Как правило, тестирование проводится за несколько дней до дня экзамена, установленного расписанием.

Экзамен начинается с приема практической части. Обучаемый выбирает билет, в который включены 4 вопроса по 4 разделам анатомии человека (система органов опоры и движения, спланхнология, нервная система и ангиология). Ответ предполагает демонстрацию отдельных морфологических структур на натуральных анатомических препаратах, скелете или трупе, в некоторых случаях – на таблицах, барельефных моделях, муляжах, таблицах, схемах и рисунках, т.е. имеет четкую практическую направленность и позволяет определить степень освоения определенных знаний, навыков и умений (компетенций). Если экзаменуемый не может ответить на 2 вопроса из 4-х, ему ставится оценка «неудовлетворительно». Когда обучающийся не смог ответить на один вопрос, то ему

разрешено взять дополнительный билет и ответить на вопрос из того раздела, за который получена неудовлетворительная оценка. При правильном ответе на данный вопрос ответ на билет засчитывается как «удовлетворительно».

Практическая часть экзамена предусматривает оценку знаний наиболее востребованных в практической деятельности врача анатомических образований, например: отделы и кости кисти, стопы, основные суставы, клапаны и границы сердца, легких, основные сосудисто-нервные пучки и т.д.

После сдачи практической части экзамена учащийся получает (выбирает из комплекта) билет по теоретической части. Он также включает четыре вопроса по ранее указанным разделам курса. Компоновка вопросов в билетах предусматривают их одинаковую сложность и полностью охватывают весь материал программы. Содержание билетов ежегодно пересматривается и корректируется, обсуждаются на заседаниях кафедры и утверждаются заведующим кафедрой.

На подготовку к ответу отводится не менее 30 минут. При подготовке обучаемый делает необходимые пометки в специальном бланке ответа, который после экзамена сдается дежурным экзаменатором заведующему учебной частью. В ходе ответа курсант (студент) в обязательном порядке использует препараты, таблицы, муляжи и другой наглядный материал, демонстрируя необходимые анатомические структуры. По ходу ответа экзаменатор задает курсанту дополнительные вопросы, используя рентгенограммы, гистотопограммы, данные КТ, МРТ, УЗИ-исследования. На одного курсанта при опросе отводится около 30 минут. Если ответ оценен положительно, то по окончании опроса экзаменатор выставляет оценку в зачетную книжку. При этом итоговая оценка не может быть выше отметки за практическую часть экзамена, что является отражением компетентностного подхода к оценке знаний обучаемых.

По решению кафедрального совещания и заведующего кафедрой курсанты (студенты), занимавшиеся в течение трех семестров на отлично и изготовившие собственноручно сложный анатомический препарат после прохождения тестирования, допускаются к досрочной сдаче экзамена в виде собеседования. При этом оценка по практической части выставляется как отлично: оценивается изготовленный препарат (препараты). Собеседование проводится в присутствии комиссии во главе с заведующим кафедрой. Особое внимание обращается на знание принципиальных вопросов и творческое осмысление материала.

Важно отметить, что экзамен по анатомии человека достаточно сложен и, по сути, является первым экзаменом, имеющим прямое отношение к медицине. Тем самым он является стартовой тренировкой, определяющей уровень требовательности к знаниям при сдаче экзаменов на

старших курсах. Также необходимо отметить, что при проведении итоговой государственной аттестации в перечень тестовых включены 100 вопросов по дисциплине «Анатомия» (человека).

На ряде морфологических кафедр при оценке уровня подготовленности обучаемых активно используется бально-рейтинговая система. На нашей кафедре ее аналогом является знакомство экзаменатора во время проведения данного вида контроля с оценками, полученными по основным разделам (краниология, опорно-двигательная система, спланхнология, анатомия ЦНС, ангионеврология, тестовый контроль и практическая часть) за весь период обучения. При этом основным является ответ на экзамене, а оценки, полученные в течение всего периода обучения, являются важным справочным материалом, который также учитывается экзаменатором.

Таким образом, в процессе проведения экзамена по учебной дисциплине «Анатомия» (человека) используются технологии, направленные на всестороннюю оценку качества подготовки и степени сформированности морфологической составляющей учебных компетенций современного врача. Они базируются на традиционных положениях, наработанных за огромный исторический период существования дисциплины, дополнены современными достижениями педагогической науки и инновационными технологиями совершенствования учебно-материальной базы. Литература.

1. Басий, Р. В. Формирование общепрофессиональных компетенций при изучении дисциплины «Анатомия человека» / Р. В. Басий, Ю. В. Довгялло // Унив. клиника. – 2018. – № 2 (27). – С. 90–92.
2. Современная стратегия преподавания дисциплины «Анатомия человека» / И. В. Гайворонский [и др.] // Фундам. и приклад. исслед. в современ. мире. – 2013. – № 2. – С. 191–206.
3. Гайворонский, И. В. О проблеме оптимизации преподавания анатомии в медицинском ВУЗе / И. В. Гайворонский, С. Е. Байбаков // Междунар. журн. приклад. и фундам. исслед. – 2016. – № 4-1. – С. 85–88.
4. Кузнецова, М. А. Методические подходы к преподаванию анатомии человека в современных условиях / М. А. Кузнецова, Д. В. Мирошкин, С. Н. Чилингарида // Морфология. – 2017. – Т. 151, № 3. – С. 79–80.
5. Насонова, Н. А. Компетентностный подход к преподаванию нормальной анатомии человека в медицинском ВУЗе / Н. А. Насонова // Наука современности: проблемы и решения : сб. науч. ст. – Москва : Перо, 2019. – С. 61–64.
6. Наглядность как основной метод обучения на кафедре анатомии человека / Л. И. Растегаева [и др.] // Журн. анатомии и гистопатологии. – 2017. – № 5. – С. 37–38.

УДК 611:616.31

Особенности преподавания анатомии на современном этапе подготовки специалистов-стоматологов

Гайворонский И.В., Ничипорук Г.И., Гайворонская М.Г., Горячева И.А., Ковалевский А.М., Семенова А.А.

*ФГБВОУ ВО «Военно-медицинская академия им. С.М. Кирова» МО РФ,
Санкт-Петербургский государственный университет,
г. Санкт-Петербург, Россия*

В медицинском ВУЗе особая роль отводится фундаментальным дисциплинам, так как они создают необходимую базу для успешного освоения клинических дисциплин. Анатомия человека: анатомия головы и шеи является по своей сути первой медицинской дисциплиной, изучаемой студентами-первокурсниками. Сегодня осуществляется переход к компетентностно-ориентированному образованию, когда в результате интегрирования понятий «знание–понимание–навыки» формируются способность и готовность к профессиональной деятельности, обозначаемые как компетенции (ОПК-1; ОПК-7; ПК-18). В преподавании анатомии студентам разных специальностей необходимо учитывать их специфические особенности. В частности, для студентов-стоматологов это более подробное изучение морфологических структур головы и шеи, в особенности – зубочелюстного аппарата.

В Военно-медицинской академии и СПбГУ изучение дисциплины начинается вводной лекцией, посвященной общим вопросам анатомии человека, ее истории и основному понятийному аппарату. Далее следуют лекции по «Функциональной анатомии костной системы» и «Функциональной анатомии черепа». Освоению морфологии костей туловища и конечностей посвящено 8 часов практических занятий. Достаточно подробно (12 часов) изучаются кости черепа и череп в целом, включая коллоквиум. Далее читается лекция по общей артротомологии и проводятся занятия по соединениям костей туловища и конечностей. Соединениям костей черепа и шейных позвонков посвящено отдельное занятие. Первый семестр завершается изучением миологии (лекция по общей миологии и 20 часов практических занятий, из которых 4 часа – мышцы головы, 4 часа – мышцы шеи).

Во втором семестре заканчивается изучение систематической анатомии. Раздел «Спланхнология» включает отдельные лекции по морфологии пищеварительной, дыхательной и эндокринной систем, сердца, мочевой и половой систем. Пищеварительной системе посвящены 8 часов практических занятий; по 4 часа отведено на изучение дыхательной

системы, сердца и перикарда, органов мочевой, мужской и женской половых систем.

По анатомии центральной нервной системы читаются 3 лекции: «Введение в изучение нервной системы. Функциональная анатомия спинного мозга», «Функциональная анатомия ствола головного мозга. Промежуточный мозг», «Функциональная анатомия конечного мозга. Проводящие пути центральной нервной системы». На практических занятиях изучается функциональная анатомия различных отделов и структур головного мозга, а также органы чувств (12 часов). Далее следует морфология периферической нервной системы (отдельные лекции по морфологии периферической и вегетативной нервных систем; практические занятия по морфологии черепных и спинномозговых нервов, вегетативной нервной системы). Качество подготовки по анатомии нервной системы контролируется на итоговом занятии.

Семестр завершается изучением сосудистой системы. Она включает две лекции по кровеносной, лимфатической и иммунной системам, 12 часов практических занятий и аттестационное занятие.

3 семестр посвящен функциональной анатомии органов головы и шеи. Он начинается практическим занятием по морфологии верхней и нижней челюстей. Далее читается лекция по «Функционально-клинической анатомии черепа» и проводится аналогичное практическое занятие. Затем изучается «функциональная анатомия височно-нижнечелюстного сустава и соединения шейных позвонков». Мышцам, топографо-анатомическим образованиям головы и шеи посвящено практическое занятие и отдельная лекция.

Качественному освоению функциональной анатомии зубочелюстной системы способствует проблемная лекция и 8 часов практических занятий. Далее следует изучение функционально-клинической анатомии органов полости рта, глотки, гортани, щитовидной железы (6 часов), а также лекция по «Аномалиям развития и деформации челюстно-лицевой области, а также лучевым методам визуализации в стоматологии». Функциональной морфологии головного мозга и органов чувств уделено 8 часов. Морфология шейного сплетения и черепных нервов (8 часов) также входят в учебную программу. Кровеносным и лимфатическим сосудам головы и шеи уделено 16 часов практических занятий. Изученный материал обобщается на семинарских занятиях по топографо-анатомическим образованиям черепа, сосудам и нервам зубов, а также органов и тканей головы и шеи. Облегчению восприятия изучаемого материала служат оригинальные учебные пособия, подготовленные сотрудниками кафедры.

Важной составной частью качественной подготовки современного стоматолога является специальный цикл «Прикладные вопросы анато-

мии в стоматологии» (24 часа), в рамках которого курсанты (студенты) на более высоком уровне знакомятся с наиболее востребованными вопросами клинической анатомии зубочелюстной системы, индивидуальными, типовыми и половыми особенностями сосудов и нервов головы и шеи, клетчаточными пространствами, принципами хирургической коррекции аномалий и пороков развития органов головы и шеи, анатомическим обоснованием принципов выполнения различных видов анестезий и т.п. Обучаемые готовят рефераты по заданной тематике и защищают их в виде доклада с применением мультимедийных технологий.

Особое внимание уделяется первичному знакомству обучаемых с современными лучевыми методами визуализации, применяемыми в стоматологии и челюстно-лицевой хирургии, такими как прицельная рентгенография, панорамная томография (ортопантомография) и сиалография, компьютерная и магнитно-резонансная томография головы и шеи, ультразвуковым методам изучения мягкотканых структур головы и шеи, а также височно-нижнечелюстного сустава. Также прослеживаются возможности конусно-лучевой компьютерной 3D томографии зубов и челюстей, позволяющей получить высококачественные цифровые трехмерные изображения, необходимые для морфологической оценки зубочелюстной системы.

Особый интерес у обучаемых на практических занятиях вызывают способы определения рабочей длины корневого канала (математический, рентгенологический и электрометрический), играющие важную роль в современной эндодонтии, а также пародонтальное зондирование для оценки параметров пародонтального кармана, являющегося одним из ключевых методов обследования в пародонтологии. В данном аспекте чрезвычайно важна методическая помощь сотрудников кафедры терапевтической стоматологии.

Изучение дисциплины завершается экзаменом, включающим компьютерное тестирование, практическую и теоретическую части. При проведении последних, вопросы сгруппированы соответственно трем основным разделам: функциональная анатомия зубочелюстного аппарата, анатомии головы и шеи, общие вопросы анатомии. Определяющими при выставлении итоговой оценки являются знания по первым двум составляющим.

Таким образом, в преподавании «Анатомии человека: анатомия головы и шеи» используются как классические, так и инновационные методики организации учебного процесса. Они направлены на повышение мотивации к обучению, обеспечивая качественную подготовку специалистов-стоматологов по различным аспектам данной учебной дисциплины.

Литература.

1. Гайворонская, М. Г. Функционально-клиническая анатомия зубочелюстной системы : учеб. пособие / М. Г. Гайворонская, И. В. Гайворонский. – Санкт-Петербург : СпецЛит, 2016. – 128 с.
2. Анатомия зубов человека : учеб. пособие / И. В. Гайворонский [и др.]. – 4-е изд., доп. и испр. – Санкт-Петербург : ЭЛБИ-СПб, 2019. – 64 с.
3. Гусейнова, С. Т. Пути оптимизации качества обучения студентов-стоматологов на кафедре анатомии человека / С. Т. Гусейнова, Т. С. Гусейнов // Система менеджмента качества: опыт и перспективы. – 2016. – № 5. – С. 286–288.
4. Насонова, Н. А. Особенности преподавания анатомии человека на стоматологическом факультете / Н. А. Насонова // Актуальные тенденции и инновации в развитии российской науки. – Москва : Перо, 2019. – С. 45–47.

УДК 611:001.895

Цифровая анатомия: системная информатизация и оптимизация учебного, научно-исследовательского и научно-просветительского процессов в анатомическом институте, интеграция их в научно-образовательное пространство университета и всемирную паутину

Глотов В. А., Ермаков Р. В.

*ФГБОУ ВО «Смоленский государственный медицинский университет»
Минздрава России, г. Смоленск, Россия*

Программа «Цифровая экономика Российской Федерации», подразумевает реализацию обозначенных в ней целей и решение поставленных задач во всех, без исключения, сферах деятельности нашего государства, в том числе, и в ФГБОУ ВО «Смоленский государственный медицинский университет» Минздрава России, в его отдельных подразделениях, таких, например, как Анатомический институт [1], который представляет из себя исторически сложившийся научно-образовательный комплекс:

- кафедру анатомии человека;
- фундаментальный анатомический музей;
- научно-исследовательские лаборатории, кабинеты, научные студенческие кружки, включающие гистологическую лабораторию, гистохимическую лабораторию, лабораторию компьютерной морфологии, кабинет истории анатомии, научно-исследовательскую лабораторию остеологического мониторинга археологических раскопок, студенческую научно-исследовательскую лабораторию электронных коммуникаций [2], студенческую научно-исследовательскую лабораторию и студенческий научный кружок имени П.Ф. Лесгафта, региональное отделение Всероссийского научного общества анатомов, гистологов и эмбриологов, а в перспективе ещё и научно-исследовательскую лабораторию электронной микроскопии;

- учебные аудитории, включающие лаборатории аудиовизуального обучения и конференц-зал;
- мемориальную научную библиотеку;
- редакцию электронного математического и медико-биологического журнала «Математическая морфология» [3];
- электромеханические мастерские;
- анатомический морг;
- вспомогательные обслуживающие модули.

Цель исследования: Системная информатизация и оптимизация учебного, научно-исследовательского и научно-просветительского процессов в анатомическом институте, интеграция их в научно-образовательное пространство университета и Всемирную паутину.

Задачи исследования:

- Развитие и реализация концепции «Анатомический институт» Петра Ивановича Карузина на примере Смоленского государственного медицинского университета, оптимизация и модернизация его учебно-научной инфраструктуры, переход на технологии цифровой анатомии.
- Развитие научно-исследовательской лаборатории электронных коммуникаций и лаборатории компьютерной морфологии в Анатомическом институте.
- Системная информатизация и оптимизация научно-исследовательского процесса в Анатомическом институте на кафедре анатомии человека; в фундаментальном анатомическом музее; научно-исследовательских подразделениях, включающих гистологическую лабораторию, гистохимическую лабораторию, лабораторию компьютерной морфологии, кабинет истории анатомии, научно-исследовательскую лабораторию остеологического мониторинга археологических раскопок, студенческую научно-исследовательскую лабораторию электронных коммуникаций, студенческую научно-исследовательскую лабораторию и студенческий научный кружок имени П.Ф. Лесгафта, учебные подразделения, в т.ч. лаборатории аудиовизуального обучения, мемориальную научную библиотеку, редакцию электронного математического и медико-биологического журнала «Математическая морфология», электромеханические мастерские, анатомический морг, вспомогательные модули.
- Разработка системы ведения легальной легитимной научно-технической разведки в научно-образовательном пространстве Всемирной паутины для актуального информационного обеспечения научного и учебного процессов в Анатомическом институте.
- Создание специализированной базы данных анатомических знаний, интегрированной в научно-образовательное пространство Всемирной паутины.

- Развитие, оптимизация и модернизация научного электронного журнала при Анатомическом институте «Электронного математического и медико-биологического журнала «Математическая морфология»», интеграция его в научно-образовательное пространство Всемирной паутины.

- Информатизация и оптимизация образовательной, научно-просветительской функции и коммерческой деятельности фундаментального анатомического музея Анатомического института, интеграция его в научно-образовательное научно-просветительское пространство Смоленска, Смоленской области и Всемирной паутины.

Изучаемые явления: информационные процессы в деятельности Анатомического института. Объект исследования: Анатомический институт. **Методы исследования:** информационные технологии. Используемые средства: компьютерный парк, оргтехника, системы коммуникации Анатомического института.

Результаты исследования и их обсуждение. 2018-2019 гг. – создан «Анатомический институт»; проведена модернизация, апгрейд и оптимизация, научно-исследовательской лаборатории электронных коммуникаций и лаборатории компьютерной морфологии [2]; проведена оптимизация и модернизация научного электронного математического и медико-биологического журнала «Математическая морфология» [3] и интеграция его в научно-образовательное пространство Всемирной паутины; разработка системы ведения легальной легитимной научно-технической разведки в научно-образовательном пространстве Всемирной паутины для актуального информационного обеспечения научного и учебного процессов в Анатомическом институте.

2020-2022 – проводится системная информатизация и оптимизация научно-исследовательского процесса в Анатомическом институте, при участии регионального отделения научного медицинского общества анатомов, гистологов и эмбриологов (НМОФГЭ) и Смоленской областной общественной организации «Смоленская ассоциация учёных» (СООО САУ) (штаб-квартиры этих организаций находятся в Анатомическом институте).

Впервые разработана технология цифровой анатомии для Анатомического института – важнейшего научно-образовательного подразделения медицинского университета. Возможная область применения: кафедры анатомии человека медицинских университетов.

Литература.

1. Развитие концепции П. И. Карузина «Анатомический институт» в Смоленском государственном медицинском университете / В. А. Глотов [и др.] // Морфология. – 2019. – Т. 155, № 2. – С. 80–81.
2. Глотов, В. А. Научно-исследовательская лаборатория электронных коммуникаций и компьютерной морфологии: настоящее и будущее / В. А. Глотов, Р. В. Ерма-

ков // Актуальные вопросы морфологии : материалы морфол. конф. с междунар. участием, посвящ. памяти д-ра мед. наук, проф., зав. каф. «Анатомии человека» СГМА, Степанова Петра Фёдоровича : (к 95-летию со дня рождения) (Смоленск, 10 окт. 2019 г.). – Смоленск : СГМУ, 2019. – С. 40–41.

3. Математическая морфология [Электронный ресурс] : электрон. мат. и мед.-биол. журн. – Режим доступа.: <http://www.sci.rostelecom67.ru/user/sgma/MMORPH/TITL.HTM>. – Дата доступа: 27.02.2020.

УДК 612.017:378-054.6

Adaptational problems among overseas students

Drabkova A.S.

Vitebsk State Order of Peoples' Friendship Medical University, Vitebsk, Belarus

Globalization processes are highlighted education in the modern world. However, overseas students face some difficulties such as language barrier, dissimilar cultural and social environment. Therefore, researches constantly conducted in order to search for ways of international students' adaptation to features of education process at receiving university, including mastering at complicated morphological disciplines in medical university [1,3,4].

Materials and methods. Based on Chair of Human Anatomy in Vitebsk State Order of Peoples' Friendship Medical University the questionnaire of First- and Second-Year students of General medicine faculty and Faculty of overseas students training with Russian and English languages of education was conducted.

Results and their discussion. In the research process the most stressful points for overseas students were revealed.

1) Language barrier

Teaching at the university is undertaken on Russian and English, which for the majority of students are not native languages, so it is considered to be the problem for international students.

Turns out that 90.6% students from Belarus were studying on Russian. The large majority of students from Lebanon (38.3%) was trained on French. In Sri Lanka 66.67% and 79.99% in India were studying on English.

Training of Belarusian nationals is conducted on Russian, although other students study on English. However, during studying human anatomy necessarily to use the terms on Latin. It is the necessary condition because Latin is language of international terminology [2]. For domestic students in comparison with overseas one's language adaptation might be easier because they already know the language of training. Lowest levels of language adaptation are in group of students from Lebanon.

2) Independent study

It should be noted that the majority of students from Belarus (67.2%), Sri Lanka (58.45%) and India (54.69%) answered that material that teacher

had given was enough for good mark at school. However, in Lebanon (44.68%) a lot of students might get the best mark using knowledge that teacher already had given.

In preparation for the class on morphological disciplines such as human anatomy and histology students must study a lot of information on their own. Preparation for classes on morphological disciplines is time-consuming rather than other disciplines.

Accordingly, students should be able to distribute their time. It is worth noting that during studying these disciplines indispensable condition for answering in class is not only oral answer, but also demonstration on relevant materials such as anatomy models, different phantoms and working with microscope (on histology). Such skills mandatory during answering at class, furthermore knowledge of student cannot be assessed on positive mark without demonstration on models and phantoms. Thus, for all groups of students moving to the university is a stressful point, although students from Belarus less suffer from this problem.

3) Uniform

The majority of interviewed students answered that at their schools was introduced a uniform, which they had to wear every day. Most notably, lowest levels (48.44%) was shown by students from Belarus.

At the Chair of Human Anatomy students' uniform is white coat and medical hat. Such uniform necessary for safe work during the class. According to the survey all groups of students should understand the rule.

Conclusion. Therefore, overseas students' adaptation is taking place under difficult condition. Process of adaptation depends on school education of entrant, knowing the peculiarizes professors can predict, which problems students may face while studying at university.

References.

1. Кобец, Г.Г. Подходы к личностному развитию студентов землячества Индии на кафедре анатомии человека/ Г.Г. Кобец, Т.А. Островская, А.К. Усович // Проблемы и перспективы подготовки кадров с высшим образованием для зарубежных стран: мат. конф, посв. 25-летию фак-та подготовки иностранных граждан.– Витебск: ВГМУ, 2006.– С. 194-196.
2. Колупаева Т.А. Проблемы изучения анатомии иностранными студентами / Т.А. Колупаева // Журн. анатомии и гистопатологии. – 2017. – № 2 (прил.). – С. 23.
3. Усович, А.К. Подходы к организации изучения анатомии человека иностранными студентами в ВГМУ / А.К. Усович, В.А Тесфайе, Т.А. Островская, [и др.] // Проблемы и перспективы подготовки кадров с высшим образованием для зарубежных стран: Мат. конф, посв. 25-летию фак-та подготовки иностранных граждан.– Витебск: ВГМУ, 2006.– С. 54-56.
4. Пути повышения эффективности самостоятельной работы иностранных студентов при изучении анатомии человека / С.О. Фетисов, Алексеева Н.Т., Клочкова С.В., Никитюк Д.Б. // Журн. анатомии и гистопатологии. – 2017. – № 2 (прил.). – С. 45.

Анатомическое творчество студентов: возможности и перспективы

Жданович В.Н., Шестерина Е.К., Коваленко В.В., Балако А.И.

УО «Гомельский государственный медицинский университет», г. Гомель, Беларусь

Невозможно переоценить роль музея для работы кафедры анатомии человека, где студент может увидеть натуральные анатомические препараты. В то же время разумным дополнением к классическому анатомическому музею могла бы стать музейная комната где демонстрировались бы анатомические препараты, созданные из искусственного материала, тем более, что при обучении анатомии человека невозможно на натуральных препаратах показать все структуры органов чувств, функциональные единицы отдельных органов (печень, легкие, почки), внутреннее строение спинного и головного мозга и др.

Создание музея анатомического творчества студентов на кафедре анатомии человека с курсом оперативной хирургии и топографической анатомии связано с повышением их мотивации в освоении предмета, стремлением к реализации собственных способностей в изготовлении наглядных анатомических муляжей и моделей. Кроме того, ежегодное проведение конкурсов анатомического творчества студентов, приуроченных к конференциям с подведением их итогов, вручением дипломов, занявшим первые три места и сертификатов всем участникам, стимулируют их не только к глубокому освоению дисциплины, но и к применению инновационных подходов в реализации творческих замыслов. Материалом для создания анатомических препаратов служит пластилин, гипс, пенопласт эпоксидная смола, органическое стекло и другие безопасные составы. Особое место занимают анатомические модели, распечатанные с помощью 3-D принтера (Рис.1). Примером может служить объемная модель печени с визуализацией ее формы и вдавлений внутренних органов на висцеральной поверхности.




Рис. 1 Музей анатомического творчества студентов ГомГМУ

Следует отметить их высокоточное изготовление с возможностью использования в учебном процессе.

В качестве примеров удачного изготовления наглядных анатомических «поделок» стали муляж мышц нижних конечностей, моделей гортани, головного мозга, трахеи, бронхов и легких, диафрагмы и др. (Рис.2-3).

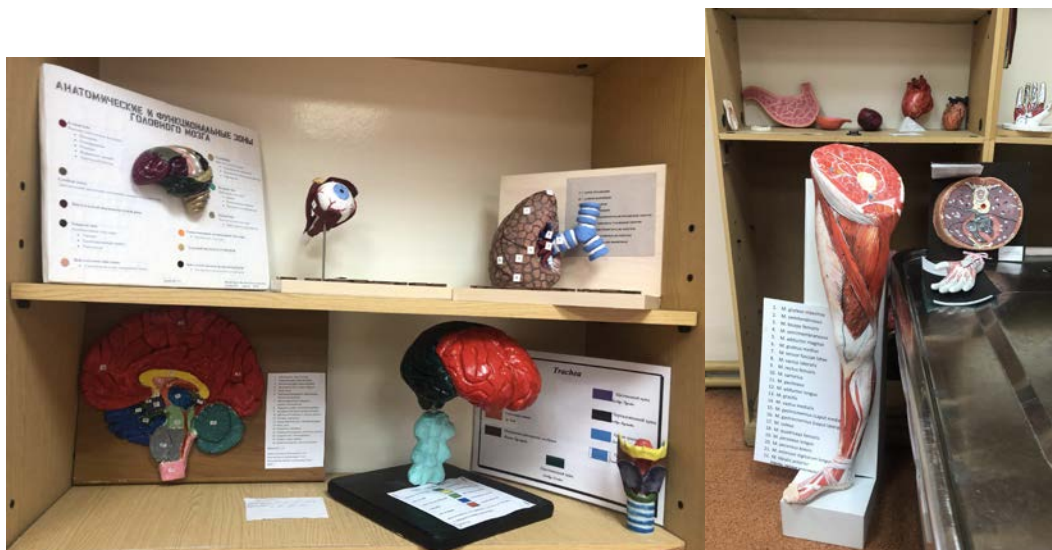

Рис. 2-3 Музей анатомического творчества студентов ГомГМУ

Креативный подход студентов нашел выражение в создании наглядных пособий, изображающих строение проводящих путей спинного и головного мозга (Рис.4), усвоение которых всегда вызывает определенные сложности.

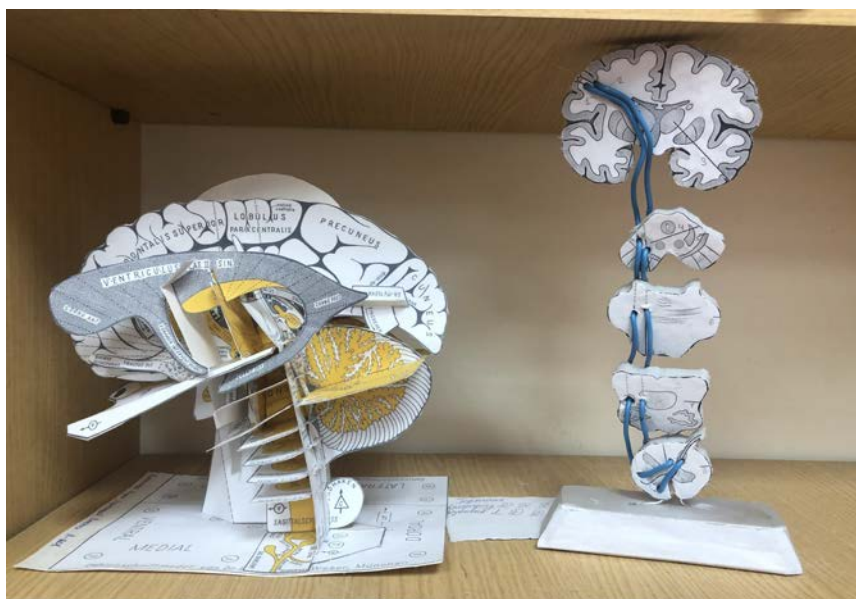

Рис.4 Музей анатомического творчества студентов ГомГМУ

Естественно, не все представленные работы имеют высокий уровень исполнения и могут быть использованы при преподавании анатомии человека, но то, что они являются первыми попытками воспроизвести анатомические образования собственными руками, несомненно, заслуживают уважение. Самостоятельная практическая деятельность студентов 1-2 курсов обучения на кафедре анатомии человека требует некоторых «поощрений» при учете промежуточной аттестации, но, как правило, эти студенты занимаются на «хорошо» и «отлично».

Таким образом, развитию творческих способностей у студентов младших курсов на кафедре анатомии человека будет способствовать их практическая работа по изготовлению из разнообразных безопасных материалов анатомических моделей, освоению новых методов в их воплощении, возможных изобретений и рационализаторских предложений.

Литература.

1. Фундаментальный музей кафедры нормальной анатомии человека Ростовского медицинского университета / Е. В. Чаплыгина [и др.] // Морфология. – 2012. – Т. 142, № 6. – С. 94–98.
2. Повышение мотивации студентов 1-2 курсов при изучении дисциплины на кафедре анатомии человека / Л. И. Растегаева [и др.] // Современная морфология: проблемы и перспективы развития : сб. тр. науч.-практ. конф. с междунар. участием, посвящ. 90-летию со дня рождения проф. П. И. Лобко. В 2 ч. Ч. 2 / под общ. ред. Н.А. Трушель. – Минск : ИВЦ Минфина, 2019. – С. 71–73.

УДК 61:378.1

Компетентностный подход в подготовке врача

**Ильичева В.Н., Соколов Д.А., Насонова Н.А., Карандеева А.М.,
Кварацхелия А.Г., Соболева М.Ю.**

*ФГБОУ ВО «Воронежский государственный медицинский университет
им. Н.Н. Бурденко» Минздрава России, г. Воронеж, Россия*

Одним из показателей развития в российской высшей школе системно-деятельного подхода к образованию является квалификационная характеристика выпускников вузов, отражающая уровень подготовки выпускников к решению профессиональных задач [1,2,4].

Инструментом социального диалога и сотрудничества высшей школы с работодателями является компетентностный подход [3,4,6].

Главным звеном которого в образовании является углубление и восстановление при условии взаимного проникновения диалога между преподавателем, студентом и работодателем.

Необходимо четко размежевать понятия квалификационного подхода от компетентностного [1,2,5].

Первый направлен на подготовку узкоотраслевого специалиста, второй – компетентностный – на получение широкопрофильного, мо-

бильного и социально-адаптированного к современным запросам рынка труда специалиста.

Понятие «компетенция» определяется как потенциальная возможность к чему-либо, мотивированная способность делать что-либо хорошо и эффективно.

Профессиональные компетенции декларируют профессиональную компетентность специалиста, в данном случае медицинскую компетентность – совокупность общепрофессиональных и специальных медицинских знаний [4,5,6].

В настоящее время доступным является большой массив источников информации в области медицинских достижений. Однако приоритетными являются оценка и контроль врачом собственной деятельности на основе формулирования и аргументирования различных сообщений [4,6].

Манипуляционную часть профессиональной деятельности медицинского работника составляет комплекс практических навыков, позволяющий реализовать специалисту свои умения и знания.

Формирование мировоззрения позиции будущего доктора определяет рефлексивный компонент, представляющий собой механизм взаимодействия медицинской теории и практики [4,6].

Следовательно, компетентностный подход может быть обозначен как компонент профессионального образования, определяющий манипуляционную составляющую образования, основанную на базисе теоретической подготовки и преемственности опыта предыдущих поколений.

Таким образом, компетентностный подход к высшему медицинскому образованию призван обеспечить переход от базисной, предметной теории обучения к концепции, предполагающей становление целостной компетентной личности.

Литература.

1. Алексеева, Н. Т. Особенности преподавания анатомии студентам педиатрического факультета / Н. Т. Алексеева, М. Ю. Соболева // Журн. анатомии и гистопатологии. – 2017. – № 2 (прил.). – С. 7.
2. Ильичева, В. Н. Преподавание анатомии человека на медико-профилактическом факультете / В. Н. Ильичева // Журн. анатомии и гистопатологии. – 2017. – № 2 (прил.). – С. 18.
3. Особенности преподавания анатомии человека студентам иностранного факультета / А. А. Заварзин [и др.] // Современные тенденции развития системы образования : сб. матер. межд. науч.-практ. конф. – Чебоксары, 2019. – С. 44–46.
4. Формирование мотиваций профессиональной деятельности и компетентностный подход при работе со студентами медицинского вуза / А. Г. Кварацхелия [др.] // Крым. журн. эксперим. и клин. медицины. – 2016. – Т. 6, № 3. – С. 237–239.
5. Организация профориентационной работы со школьниками в медицинском вузе / Н. А. Насонова [и др.] // Морфология – науке и практической медицине : сб.

науч. тр., посвящ. 100-летию ВГМУ им. Н. Н. Бурденко / под ред. И. Э. Есауленко. – Воронеж, 2018. – С. 259–261.

6. О способах модернизации системы преподавания анатомии / А. Г. Кварацхелия [и др.] // Журн. анатомии и гистопатологии. – 2017. – Т. 6, № 2 (прил.). – С. 22.

УДК 378.1:[611:616-073.75]

Сопровождение образовательного процесса с применением материалов рентгеноанатомической лаборатории

**Карандеева А.М., Кварацхелия А.Г., Соболева М.Ю.,
Насонова Н.А., Гундарова О.П.**

*ФГБОУ ВО «Воронежский государственный медицинский университет
им. Н.Н. Бурденко» Минздрава России, г. Воронеж, Россия*

Постоянное совершенствование системы профессионального образования является основной задачей в высшей медицинской школе. Внедрение новых форм и технологий преподавания фундаментальных дисциплин, к которым, безусловно, относится анатомия человека, направлено на формирование у студентов клинического мышления, повышение уровня профессиональной мотивации, закрепление полученных теоретических знаний и практических навыков, необходимых для осуществления их последующей трудовой деятельности. Дополнительное визуальное сопровождение классического педагогического процесса без сомнения является одной из ведущих составляющих успешного обучения. Максимальное усвоение учебного материала возможно только лишь при детальной наглядности образовательного процесса, которая достигается введением новых форм демонстрации.

Сложно усвояемый контент дисциплины требует от преподавателя применения элементов направленного обучения, с помощью которого студенты приобретают профессиональные знания посредством применения эффективных методов преподавания.

На базе кафедры нормальной анатомии человека ВГМУ им. Н.Н. Бурденко функционирует рентгеноанатомическая лаборатория, оснащенная негатоскопами, установленными согласно требованиям и нормам оборудования помещения для работы с рентгеновскими снимками. Рентгенограмма – это двухмерное изображение трёхмерного объекта, что сопряжено с проекционным наложением различных анатомических структур. Корректная трактовка изображений требует от преподавателя-анатома наличия определённых навыков.

Все рентгенограммы архивированы по системам и органам согласно тематическому плану. На практических занятиях студентам предоставляются снимки для разбора теоретического материала. В совокупности с разбором ситуационной задачи по теме занятия, производится раз-

бор рентгеновского снимка, что закрепляет и углубляет полученные в ходе занятия знания.

Подобное сопровождение образовательного процесса стимулирует у студентов развитие клинического мышления, что является одним из необходимых условий формирования квалифицированного выпускника медицинского вуза. Ведущая роль кафедры анатомии – это применение анатомических принципов для решения клинических проблем и применение клинических наблюдений для расширения анатомических знаний, что и достигается с помощью дополнительной визуализации образовательного процесса. Анатомия человека – это одна из немногих дисциплин на младших курсах, имеющих непосредственное отношение к медицине, поэтому утверждение «с изучения анатомии начинается настоящая медицина» является достаточно справедливым. Исходя из этого, вторая задача педагогического состава сводится к совершенствованию преподавания, что делает учебный процесс интересным, профильным и востребованным.

На практических занятиях рассматривают анатомические закономерности строения и функционирования органов и систем органов, вопросы развития, варианты, аномалии и пороки развития. В первом семестре достаточное внимание уделяется вопросам строения опорно-двигательного аппарата, а именно костей, суставов и мышц, вопросам их развития, наиболее часто встречающимся аномалиям и порокам развития костной системы, а также индивидуальным возрастным и гендерным особенностям строения костей и мышц. Рентгенограммы элементов опорно-двигательного аппарата позволяют продемонстрировать необходимые анатомические образования, снимки с применением функциональных рентгенологических проб и нагрузок отражают функцию. В связи с этим, широкое применение материалов рентгеноанатомической лаборатории является неотъемлемой частью практического занятия. Имеющийся архив снимков постоянно пополняется современными материалами, а именно результатами МРТ, КТ-исследований. Известно, что рентгеновские лучи пропускаются мягкими тканями, в связи с этим актуальным является МРТ-визуализация, позволяющая получить информацию не только о костях, но и о мягких тканях.

Успешность в формировании клинического мышления, а также навыков студенческой самостоятельности напрямую зависят от методов и дидактических средств обучения, используемых в образовательном процессе. Средства обучения, выполняют важные функции, способствующие достижению поставленных целей.

Таким образом, педагогический состав кафедры анатомии человека рассматривает использование дополнительных изображений на практических занятиях с целью формирования новых подходов к решению со-

временных образовательных проблем. В последние десятилетия приходит осознание настоящей необходимости замены малоэффективного вербального способа передачи знаний дополнительной визуализацией.

Литература.

1. Алексеева, Н. Т. Клиническая анатомия в системе высшего медицинского образования / Н. Т. Алексеева, А. М. Карандеева // Colloquium-journal. – 2018. – № 13-5 (24). – С. 24–25.
2. Залошков, А.В. Лучевые методы визуализации - основа прижизненной клинической анатомии (обзор) / А. В. Залошков, О. М. Абрамзон // Актуальные вопросы хирургии : сб. науч.-практ. работ / М-во здравоохранения и соц. развития РФ, Регион. дирекция мед. обеспечения на Южн.-Урал. желез. дороге, ГБОУ ВПО «Челяб.гос.мед.акад.» Минздравсоцразвития России.– Челябинск, 2012. – С. 283–287.
3. Карандеева, А. М. Визуальное сопровождение классического педагогического процесса / А. М. Карандеева, М. Ю. Соболева, В. В. Минасян // Образование, инновации, исследования как ресурс развития сообщества : сб. материалов II Междунар. науч.-практ. конф. / БУ ЧР ДПО «Чуваш. респ. ин-т образования» Минобразования Чувашии. – 2018. – С. 65–68.
4. Ключкова, С. В. Непрерывное медицинское образование в свете современных тенденций / С. В. Ключкова, Н. Т. Алексеева, Д. Б. Никитюк // Журн. анатомии и гистопатологии. – 2017. – № 2 (прил.). – С. 22.
5. Литвинова, В. В. Современные педагогические технологии в преподавании анатомии и физиологии человека при подготовке специалистов сестринского дела / В. В. Литвинова, В. И. Бочкарева // Междунар. журн. эксперим. образования. – 2014. – № 10. – С. 170–173.
6. Значение визуализации в преподавании анатомии человека / Н. Н. Писарев [и др.] // Морфология. – 2018. – Т. 153, № 3. – С. 218.

УДК 611

**Иновационные технологии в обеспечении учебного процесса
на кафедре анатомии человека ГМФУ им. Николае Тестемицану
Республики Молдова**

Катеренюк И.М.

*Государственный Медицинский и Фармацевтический Университет
им. Николае Тестемицану Республики Молдова, г Кишинэу, Молдова*

*„Anatomia este știința formeivii” / „Анатомия является наукой о живой форме”
Fr. I. Rainer*

Первостепенными задачами коллектива кафедры являются поиск оптимальных, прогрессивных методов обучения и контроля знаний студентов и рациональный отбор научной информации, включенной в учебный процесс.

Из учебных программ исключены некоторые устаревшие общетеоретические положения и детали строения анатомических образований, не представляющие практический интерес.

В программу включены прикладные аспекты изучаемых структур, их возрастные, половые и индивидуальные особенности, элементы анатомии на живом (*анатомический рельеф, костные, суставные, мышечные и сосудисто-нервные ориентиры, принципы исследования на живом органов и анатомических структур клиническими и параклиническими методами и др.*).

Благодаря указанным изменениям, преподавание анатомии приобрело выраженную клиническую ориентацию, что способствует появлению у студентов определенной мотивации, стимулов к учебе.

На практических занятиях, проводимых на румынском, русском, английском и французском языках, анатомические структуры изучаются на трупах, отдельных препаратах и музейных экспонатах, для чего широко используется анатомический музей, развернутый в 5-ти залах и оснащенный большим количеством экспонатов по всем разделам дисциплины (*более 2300 анатомических препаратов*).

Анатомический музей ГУМФ им. Николая Тестемицану – уникальная коллекция анатомических препаратов, учитывая их количество и качество изготовления. Музей, в первую очередь, важная учебная база для студентов, резидентов и практических врачей.

В 5-и залах музея препараты распределены по системам:

- ЗАЛ №1. Опорно-двигательный аппарат.
- ЗАЛ №2. Внутренние органы.
- ЗАЛ №3. Центральная нервная система.
- ЗАЛ №4. Сосуды и нервы.
- ЗАЛ №5. Анатомия ребенка. Тератология.

В компьютерном классе кафедры проводится тестирование знаний студентов, демонстрируются учебные видеофильмы по теме каждого практического занятия, которые дополняются просмотром диапозитивов отражающих не только морфологию изучаемых структур, но и их развитие, аномалии развития, возрастные и индивидуальные особенности, методы исследования и их аспекты на живом.

В учебном процессе используются и лицензионные интерактивные программы.

В соответствии с новыми стандартами образования коллективом кафедры создан сборник тестов для оценки знаний студентов, который включён в Информационную систему университета и доступен на веб-сайте кафедры (<http://anatomiaomului.usmf.md/info-studenti/examene/teste>).

Сборник тестов и ситуационных задач является премьерой в медицинской учебной литературе страны, т.к. все правильные и сложные ответы на них сопровождаются текстовой научной аргументацией. Этот сборник предназначен и для индивидуальной работы студентов с целью проверки и углубления анатомических знаний.

Для унификации учебного процесса и активизации самостоятельной работы, развития навыков самообучения, оценки и самооценки студентов на кафедре был оснащён зал для демонстрации и изучения анатомических препаратов (65 м²) (*трупы/сегменты с отпрепарированными мышцами, сосудами и нервами, органы, муляжи и др.*), который используется как во время практических занятий, так и, что наиболее важно, для самостоятельной работы студентов во внеурочное время.

В этом зале выставлены два пластинированных трупа с отпрепарированными мышцами, сосудами и нервами, изготовленных методом полимерного бальзамирования, а также интерактивное электронное LED-панно подключенное к сети интернет, в котором загружены атласы, сборники схем и др. учебные пособия.

Для консервации трупного материала и облегчения доступа студентов и персонала к анатомическим препаратам, а также создания оптимальных условий для их хранения, в этом зале был установлен 6-камерный холодильник.

В целях регламентирования самостоятельной работы студентов нами разработано методическое пособие по самоподготовке и самоконтролю, которое издается типографским способом перед началом каждого семестра.

Оно состоит из 2-х томов:

1. Опорно-двигательный аппарат. Внутренние органы;
2. Центральная нервная система. Сердечно-сосудистая, лимфатическая, периферическая нервная системы и органы чувств.

Каждый том содержит:

- 32-33 работы по всем темам занятий (*в соответствие с учебным планом*);
- *перечень теоретических и практических вопросов (вопросник)*,
- *набор тестов различной степени сложности и ситуационных задач для самоконтроля*,
- *список рекомендуемой литературы*.

Каждая работа включает:

- *название темы занятия и её содержание*;
- *цели, задачи и мотивационную характеристику*;
- *способы реализации работы*;
- *темы для рефератов*;
- *тесты и ситуационные задачи*;
- *вопросы, возникшие по изучаемой теме*;
- *контроль со стороны преподавателя*.

Студенту предлагается изучить содержание темы, перечень теоретических и практических вопросов, после чего приступить к решению перечисленных в работе задач:

- ✓ *составление логической структуры темы;*
- ✓ *аннотирование рисунков, схем, изображений из различных руководств и атласов по анатомии;*
- ✓ *формулирование определений;*
- ✓ *описание различных анатомических образований;*
- ✓ *перечисление ряда признаков или составных компонентов анатомических структур, аномалий развития, скелетотопии, синтопии, голотопии органов;*
- ✓ *воспроизведение схем, классификаций и др.*

Эти учебные пособия положительно восприняты студентами, т.к. они помогают им легко ориентироваться в структуре каждой темы, способствуют повышению качества подготовки, заставляют осуществлять самоконтроль, создают предпосылки для осмысления полученных знаний.

На кафедре созданы условия для участия студентов в препарировании (на занятиях в секционных залах и в научном кружке).

Для обеспечения учебного процесса сотрудниками кафедры изданы учебники, сборники лекций, сборник схем по анатомии человека, учебные пособия по препарированию, кровоснабжению и иннервации костей, суставов, мышц, внутренних органов, анатомии на живом и др.

УДК 378.1:611

Особенности восприятия студентами лекционного материала в контакте с лектором и самостоятельно через единый образовательный портал

Литвиненко Л.М.

*ФГАОУ ВО Первый Московский государственный медицинский университет
им. И.М. Сеченова Минздрава России (Сеченовский Университет), г. Москва, Россия*

Современные студенты, изучающие анатомию человека, значительно отличаются от студентов прошлых веков. Раньше было мало учебников и атласов или их вообще не было. И поэтому лекции с препарированием трупов было единственным для познания строения тела человека. В настоящее время мир переполнен учебниками и атласами по анатомии человека на бумажных носителях и в электронном виде. Создаются условия для быстрого изучения любого предмета. Все студенты пользуются компьютерами, смартфонами, планшетами для того чтобы изучать любой предмет, растут инновационные технологии в преподавании анатомии [1]. В связи с этим стали сокращать время на изучение предмета. В советское время анатомию учили и 2, и 1,5 года. В настоящее время растет тенденция к освоению анатомии за 1 год. Поэтому, сокращается количество часов на практические занятия и на лекции. Само-

му студенту не справиться с огромным морем информации. Повышаются требования не только к студентам, но и к профессорско-преподавательскому составу. Так, в нашем университете на факультете по специальности «Медико-профилактическое дело» количество часов для преподавания анатомии уменьшилось почти в 2 раза, при этом требования к знанию материала повысились. Единственный выход из создавшегося положения, организовывать самостоятельную работу студентов [2] и более эффективно использовать лекционный материал. Если в 2018-2019 учебном году в первом семестре было по плану 8 лекций по 2 часа (16 часов), которые читал профессор, то в 2019-2020 учебном году в первом семестре было выделено 4 лекции по 2 часа, которые читались профессором, остальные лекции, подготовленные профессором в виде презентаций, были размещены на едином образовательном портале (ЕОП) университета. Материал включал в себя общие вопросы анатомии человека, по системам организма, онтогенез, варианты и аномалии развития. Целью настоящего исследования явилось установление особенностей восприятия лекционного материала напрямую от лектора и самостоятельно через ЕОП. Мы провели исследование на 170 студентах медико-профилактического факультета, в 9-ти группах, состоящих из 18-20 студентов. Все лекции были в виде презентаций. 1-я лекция – по остеологии, 2-ая - по артротомологии (на ЕОП), 3-я – по миологии, 4-я – по пищеварительной системе, 5-я – по дыхательной системе, 6-я – по мочеполовому аппарату (на ЕОП), 7 и 8 лекции – по эндокринному аппарату, иммунной и лимфатической системам (на ЕОП - оценивали как 1 лекцию). К каждой лекции мы составляли разное количество (до 80) тестовых заданий, так, что в группах тестовые задания для студентов были разные. Каждое тестовое задание предполагало от 1-го до 4х правильных ответов. Предварительно тестовые задания на отдельных 18-20-ти листочках для студентов размещали в конвертах для каждой группы. Пример в табл. №1.

Таблица 1. Форма тестового задания

№ тестового задания	ФИО студента, № группы	Тестовое задание	Правильный ответ
12	ФИО студента, № группы	Аномалия развития это: А – отклонение от нормы без изменения функции Б – отклонение от нормы с изменением функции В – крайняя форма индивидуальной изменчивости Г – вариант строения	

За 5 минут до конца лекции конверты оперативно разбирались старостам групп, которые раздавали тестовые задания студентам, конверты с готовыми ответами возвращали профессору, который их проверял с помощью «ключа».

Контроль можно было бы осуществлять и электронно, но по нашей системе в сомнительных случаях для достоверности мы могли сравнить почерк студента по первой лекции. В результате проверки выставлялись баллы: за отсутствие на лекции – 0 баллов, остальные - от 2х до 5-ти баллов. Результаты сообщались старостам групп и преподавателям групп. Средние показатели представлены в таблицах № 2, №3, №4. Преподаватели выставляли оценки в журналы учета успеваемости и посещаемости студентов в столбике, расположенном рядом с итоговым занятием по системам. Оценка учитывалась на итоговых занятиях путем вычисления средней, включающей оценку за устный ответ и лекционную оценку. Лекции, которые были размещены на едином образовательном портале (ЕОП) изучались студентами самостоятельно, тестовые задания по: артросиндесмологии, мочеполового аппарата, иммунной и лимфатической системам студенты получали на итоговых занятиях. Отсутствие студента на ЕОП мы определяли по отсутствию студента на итоговом занятии, где он должен был отвечать на соответствующие вопросы тестовых заданий.

Таблица 2. Средние баллы студентов всех учебных групп по всем лекциям

Должное количество посещений студентами всех лекций в семестре	Отсутствие на лекции (0 баллов)	Двойка (2 балла)	Тройка (3 балла)	Четверка (4 балла)	Пятёрка (5 баллов)
1190	106 - 8.90%	85 – 7.14%	103 –8.66%	202 - 16.98%	694 – 58.32%

Из таблицы № 2 видно, что количество отличных оценок было наибольшим (58.32%). Количество хороших оценок значительно меньше (16.98%), в 2 раза меньше по сравнению с хорошими оценками, удовлетворительных оценок (8.66%), почти столько же студентов пропускали лекции (8.90%), двоек было меньше всего (7.14%). Таким образом, три четверти студентов (75,3%) – способные – могут учиться на хорошо и отлично. Четверть студентов слабые, среди них недостаточно мотивированные, невнимательные и случайные.

Таблица 3. Средние баллы студентов всех групп, по лекциям, читаемым профессором

Должное кол-во посещений студентами 4х лекций	Отсутствие на лекции (0 баллов)	Двойка (2 балла)	Тройка (3 балла)	Четверка (4 балла)	Пятёрка (5 баллов)
680	49 -7.20%	58 – 8.53%	62 – 9.12%	100 – 14.71%	411- 60.44%

Таблица 4. Средние баллы студентов 9ти групп, по лекциям, размещенным на ЕОП для самостоятельной работы

Должное кол-во посещений 3-х лекций на ЕОП	Отсутствие на тестировании (0 баллов)	Двойка (2 балла)	Тройка (3 балла)	Четверка (4 балла)	Пятёрка (5 баллов)
510	57 – 11.18 %	27 – 5.29%	41 –8.04%	102 – 20%	283 – 55.49%

Анализируя полученные данные в таблицах 3 и 4, можно сделать заключение, что студенты получали чаще отличные оценки, когда слушали лекцию профессора (60,44%) и меньше хороших (14,71%), чем когда самостоятельно изучали лекцию на ЕОП – соответственно – отличных оценок было 55,49% , хороших оценок было 20% в среднем. Это говорит о том, что для хороших студентов лучше контактировать на лекции с профессором, тогда 5,29% из них переходит из хорошистов в отличники. В тоже время студенты, которые недостаточно мотивированы или недостаточно внимательны, получают двойки и пропускают лекции, причем, при чтении лекции профессором отсутствует их меньше на лекции (7.20%) по сравнению с изучением лекции самостоятельно на ЕОП (11,18%). Около 4% таких студентов не занимаются самостоятельно на ЕОП и поэтому не приходят на итоговое занятие. При этом, кажется, что двоек у такой группы студентов больше, когда они приходят на лекцию, которую читает профессор и меньше двоек – когда они изучают предмет самостоятельно. Такие студенты перемещаются в группу, отсутствующих на лекции или в группу троечников, которых на 1,08% больше на лекциях, которые читает профессор (9,12%) по сравнению со студентами, которые самостоятельно изучают лекционный материал на ЕОП (8,04%). Значит, этому одному проценту студентов труднее учить материал самостоятельно, ему лучше слушать лекцию профессора. Всего 6,37% студентов улучшают свои знания в контакте с лектором и повышают свою оценку.

Полученные данные говорят о том, что студенты с небольшой разницей хорошо воспринимают лекционный материал на традиционной лекции в контакте с профессором и при самостоятельном изучении материала, размещенного на ЕОП. Главное, необходим контроль знаний

лекционного материала студентов лектором с учетом оценок в итоговых занятиях.

Литература.

1. Стрижков, А. Е. Интернет и преподавание морфологических дисциплин в Российской Федерации: состояние и перспективы / А. Е. Стрижков // Инновационные технологии в преподавании морфол. дисциплин. Вып. 1. – Уфа, 2012. – С 132–135.
2. Организация самостоятельной работы студентов университета по специальности «Стоматология» / Л. М. Литвиненко [и др.] // Инновационные обучающие технологии в медицине [Электронный ресурс] : сб. материалов Междунар. Респ. науч.-практ. конф. с междунар. участием / М-во здравоохранения Республики Беларусь, УО «Витебский гос. ордена Дружбы народов мед. ун-т» ; [гл. ред. А. Т. Щастный ; редкол.: Н. Ю. Коневалова и др.]. – Витебск : ВГМУ, 2017. – С. 77–81. – 1 электрон. опт. диск (CD-ROM). – Загл. с этикетки диска.

УДК 611:004.588

Информационные технологии в преподавании анатомии

**Насонова Н.А., Соколов Д.А, Ильичева В.Н., Кварацхелия А.Г.,
Карандеева А.М., Истин А.А.**

*ФГБОУ ВО «Воронежский государственный медицинский университет
им. Н.Н. Бурденко» Минздрава России, г. Воронеж, Россия*

В настоящее время существует важная потребность повышения уровня знаний обучающихся в медицинском университете, что требует постоянного внедрения новых современных методик освоения преподаваемой дисциплины [5]. Важное значение при этом приобретает самостоятельная работа обучающихся, направленная на закрепление и углубление знаний, полученных на практических занятиях и лекциях [3]. На первое место в плане самостоятельной подготовки студентов выходят дистанционные способы повышения уровней знаний, в частности обучающая платформа системы MOODLE, широко используемая кафедрами Воронежского государственного медицинского университета [2].

Система MOODLE является многоплановой мультифункциональной платформой, направленной на различные способы усвоения и контроля знаний, полученных на практических занятиях, также на получение новых знаний обучающимися [6]. Сюда относятся тестовый контроль, как вводный, так и итоговый, лекции, глоссарий, а также форум, посредством которого студенты могут в режиме реального времени осуществлять консультации с преподавателем по поводу изучаемого материала. Система MOODLE удобна тем, что студент дистанционно в удобное для него время может выполнить задания и подготовиться к занятию, используя платформу MOODLE.

Недостаток этого метода обучения заключается в обязательном наличии персонального компьютера или телефона с выходом в интернет, что является препятствием для иногородних студентов, проживающих в

общежитиях. Но в таком случае университет предоставляет возможность пользоваться компьютерным классом, но это накладывает ограничение в плане удобства времени, так как позволяет пользоваться платформой только в учебное время работы университета и не дает возможность дома воспользоваться данным способом дистанционного обучения [1]. Система MOODLE является прогрессивным методом дистанционного обучения и в настоящее время широко распространена в Воронежском государственном медицинском университете, что позволяет студентам не только проходить обучение, но и дистанционно записаться на консультацию на определенное время различных кафедр нашего вуза, что несомненно является удобным для обучающихся [4].

Литература.

1. Целесообразность внедрения мультимедийных технологий для повышения качества образования при изучении анатомии человека / Н. Т. Алексеева [и др.] // Журн. анатомии и гистопатологии. – 2013. – Т. 2, № 1. – С. 63–64.
2. Гундарова, О. П. Система информационного обеспечения при изучении анатомии человека / О. П. Гундарова, А. Г. Кварацхелия // Журн. анатомии и гистопатологии. – 2017. – Т. 6, № 5. – С. 14.
3. Использование технических средств обучения при преподавании анатомии человека / А. Г. Кварацхелия [и др.] // Морфология. – 2018. – Т. 153, № 3. – С. 134.
4. О способах модернизации системы преподавания анатомии / А. Г. Кварацхелия [и др.] // Журн. анатомии и гистопатологии. – 2017. – Т. 6, № 5. – С. 22.
5. Ключкова, С. В. Тенденции медицинского образования в свете современных требований / С. В. Ключкова, Н. Т. Алексеева, Д. Б. Никитюк // Журн. анатомии и гистопатологии. – 2017. – Т. 6, № 5. – С. 22.
6. Проблема мотивации студентов к изучению анатомии на первом курсе медицинского вуза / Н. В. Маслов [и др.] // Журн. анатомии и гистопатологии. – 2017. – Т. 6, № 5. – С. 28.

УДК 611:001.895

Учебные пособия по спланхнологии кафедры нормальной анатомии Военно-медицинской академии

**Ничипорук Г.И., Горячева И.А., Фандеева О.М.,
Виноградов С.В., Семенов А.А.**

*ФГБВОУ ВО «Военно-медицинская академия им. С.М. Кирова» МО РФ,
г. Санкт-Петербург, Россия*

Анатомия человека является одной из важнейших фундаментальных дисциплин в системе медицинского образования. Спланхнология – один из ключевых разделов этой дисциплины. На кафедре нормальной анатомии Военно-медицинской академии этому разделу уделяется особое внимание, поскольку в дальнейшей деятельности медицинских специалистов он является одним из наиболее востребованных. Несмотря на его кажущуюся «легкость» по сравнению с опорно-двигательной системой, успеваемость у обучаемых существенно не отличается. Для облег-

чения восприятия изучаемого материала нами подготовлены учебные пособия по всем учебным темам данного раздела. Каждое из них написано по определенной схеме, традиционной для изучения спланхнологии в Военно-медицинской академии. Вначале дается название органа, затем описывается его голотопия. Далее следуют скелетотопия и синтопия. Описание органа начинается с его макроскопического строения: поверхности, края, концы, доли, части и т.д. После этого характеризуется внутренне строение на макроскопическом уровне. Следующей позицией является микроскопическое строение органа. При этом для полого органа приводится достаточно подробное описание строения его стенки, начиная со слизистой оболочки и заканчивая наружной. Для паренхиматозного органа дается его микроскопическая анатомия с акцентуацией на структурно-функциональные единицы.

Затем приводится характеристика кровеносных сосудов. Далее приводится описание иннервации органа: афферентной, парасимпатической и симпатической; для полых органов, содержащих поперечнополосатую мускулатуру, – эфферентной. Завершается данный раздел наименованием лимфатических узлов, в которые происходит отток лимфы. Необходимо отметить, что данные об иннервации и кровоснабжении органов способствуют облегчению подготовки к практическим занятиям на 2 курсе и к экзамену по анатомии; также они востребованы при подготовке к практическим занятиям по хирургии и терапии на 4–6 курсах.

В каждом пособии имеются контрольные вопросы, позволяющие оценить степень освоения материала в ходе самоподготовки. Завершается пособие списком литературы, использованной при его подготовке. Последний может быть рекомендован и для углубленного изучения различных разделов «Спланхнологии». Текст изданий сопровождается информативными классическими и оригинальными черно-белыми иллюстрациями, на которых показаны все необходимые анатомические образования.

В пособии «Функциональная анатомия органов пищеварительной системы» вначале приводится общий план изучения внутренних органов, раскрываются основные закономерности их внешнего и внутреннего строения, начиная с органов полости рта, заканчивая толстой кишкой и характеристикой крупных пищеварительных желез (печени и поджелудочной железы). Большое внимание уделено описанию морфофункциональных особенностей строения брюшины, а также анатомо-топографическим образованиям полости брюшины. В заключение приведены варианты, аномалии и пороки развития органов пищеварительной системы. В приложениях в виде таблиц синтезированы наиболее востребованные сведения по макроскопическому строению органов, структурно-функциональным единицам паренхиматозных и строению стенки полых органов. Многолетний опыт преподавания показывает, что

материал, представленный в виде таблиц, легче усваивается и сохраняется в памяти учащихся в виде блок-схем, необходимых для последующего клинического обучения.

Пособие «Анатомия дыхательной системы и сердца» начинается характеристикой наружного носа и полости носа, далее описываются околоносовые пазухи, гортань, трахея, бронхи, легкие, плевра и плевральная полость, а также анатомия средостения. Далее следует морфология сердца и перикарда. В пособии в виде таблиц представлены сведения о строении стенок полости носа, их сообщениях и содержанием указанных отверстий и каналов; сравнительная характеристика сегментов правого и левого легких. В заключение каждой темы приведены основные сведения по развитию органов дыхательной системы, сердца, особенности кровообращения плода и основные пороки развития.

Пособие «Анатомия органов мочеполовой системы» содержит данные по функциональной морфологии органов мочевой, мужской и женской половых систем, а также промежности.

«Функциональная анатомия эндокринной системы» начинается с характеристики и классификации желез внутренней секреции, а также общих сведений о гормонах. Далее с морфофункциональных позиций описываются железы, производные энто-, мезо- и эктодермы, дается описание диффузной эндокринной системы.

Указанные пособия подготовлены в соответствии с требованиями учебной программы по анатомии человека для высших учебных медицинских заведений. Все термины продублированы на латинском языке в соответствии с международной анатомической номенклатурой (2003), а также приведены необходимые греческие эквиваленты.

Важнейшей составной частью учебного процесса на морфологической кафедре является организация самоподготовки. Для успешного освоения соответствующих разделов в часы самоподготовки подготовлено соответствующее пособие. Основной целью создания учебно-методических пособий для самостоятельной подготовки к практическим занятиям по анатомии человека является написание путеводителя, позволяющего в кратчайшие сроки обратить внимание на узловые моменты каждой темы занятия и облегчить усвоение предлагаемого в учебниках и атласах фактического материала. Немаловажным является обязательное требование учебной программы по демонстрации необходимых образований на анатомических препаратах и различных наглядных пособиях.

Для решения поставленных задач в данном издании к каждому практическому занятию даны такие рубрики как «изучить», «уметь показать» и «повторить», приводится обязательная и дополнительная литература, образцы тестовых заданий и ситуационных задач, а также контрольные вопросы.

Одной из важнейших рубрик является фактический материал занятия. В ней обращается внимание на последовательность подготовки к практическим занятиям, выделяются наиболее важные вопросы, которые будут востребованы в процессе дальнейшего обучения на теоретических и клинических дисциплинах. При этом особый акцент делается на практическую направленность подготовки к занятиям.

Необходимо отметить, что данные учебные пособия переиздавались более 10 раз, получили широкое признание и самые высокие оценки как у обучающихся, так и профессорско-преподавательского состава медицинских ВУЗов Российской Федерации и стран Ближнего зарубежья.

Таким образом, преподавание вопросов строения внутренних органов, являются важной составной частью учебного процесса дисциплины «Анатомия человека». Данные аспекты очень важны для дальнейшего изучения ряда теоретических и клинических дисциплин, востребованы в повседневной врачебной деятельности. Изданные пособия способствуют облегчению усвоения раздела «Спланхнология», они востребованы при изучении ряда клинических дисциплин и поднимают значимость анатомии человека в общей системе медицинского образования на более высокий уровень.

Литература.

1. Гайворонский, И.В. Практикум по анатомии человека (Спланхнология) / И.В. Гайворонский, Н.И. Конкина, И.А.Горячева, Г.И. Ничипорук. – СПб.: ВМедА, 2016. – 76 с.
2. Гайворонский, И.В. Анатомия дыхательной системы и сердца: учебное пособие / И.В. Гайворонский, Г.И. Ничипорук. – СПб.: «ЭЛБИ-СПб», 2019. – 56 с.
3. Гайворонский, И.В. Анатомия органов мочеполовой системы: учебное пособие / И.В. Гайворонский, Г.И. Ничипорук. – СПб.: «ЭЛБИ-СПб», 2017. – 84 с.
4. Гайворонский, И.В. Функциональная анатомия пищеварительной системы: учебное пособие / И.В. Гайворонский, Г.И. Ничипорук. – СПб.: «ЭЛБИ-СПб», 2019. – 76 с.
5. Гайворонский, И.В. Функциональная анатомия эндокринной системы: учебное пособие / И.В. Гайворонский, Г.И. Ничипорук. – СПб.: ЭЛБИ-СПб, 2018. – 64 с.
6. Усынин, А.Ф. Современные проблемы преподавания анатомии человека в медицинских вузах и перспективы их решения / А.Ф. Усынин, В.В. Столяров, Д.В. Тягунов // Уральский медицинский журнал. – 2018. – № 7 (162). – С. 177–181.

УДК 611:001.895

Применение инновационных технологий в преподавании анатомии человека

Пашкова И.Г.

*ФГБОУ ВО «Петрозаводский государственный университет», г. Петрозаводск,
Республика Карелия, Россия*

Современная подготовка врача зависит от большого числа взаимосвязанных факторов, среди которых важная роль отводится разнообразным методам изучения и формам контроля знаний обучающихся. С це-

лью улучшения качества преподавания морфологических дисциплин, в том числе анатомии человека, в образовательный процесс внедряются новые современные методы и компьютерные технологии. В процессе изучения фундаментальной дисциплины, каковой является анатомия, обучающийся получает необходимые знания, навыки и умения, чтобы быть готовым к последующему изучению клинических дисциплин и будущей практической деятельности. В настоящее время на многих морфологических кафедрах активно внедряются цифровые технологии, к которым относятся мультимедийное сопровождение лекций и практических занятий, издание электронных учебников и учебных пособий, разработка компьютерных тестов по оценке уровня подготовленности и для самоконтроля.

Внедрение в учебный процесс компьютерных технологий продиктовано требованием времени в связи с быстрым развитием новейших медицинских технологий и внедрением их в практику, что непосредственно должно влиять на профессиональную мотивацию будущих специалистов [2].

Кроме того, необходимо учитывать изменения, произошедшие за последние годы в образовательном уровне абитуриентов, что проявляется низким исходным уровнем их знаний, что затрудняет усвоение нового материала, неумения формулировать вопросы, отсутствием навыков систематических занятий и запоминания больших объемов информации. Современные молодые люди основную информацию получают из Интернет-ресурсов, недостаточно начитанны, адаптированы к алгоритмизированному принципу получения знаний и телеграфному стилю изложения [3, 4].

На кафедре анатомии, топографической анатомии и оперативной хирургии, патологической анатомии, судебной медицины Петрозаводского государственного университета (ПетрГУ) наряду с сохранением традиционных подходов к получению знаний в учебном процессе активно используются современные инновационные технологии. Так, в Петрозаводском государственном университете для студентов открыт доступ в электронную библиотеку Республики Карелия, электронную библиотечную систему «Университетская библиотека онлайн», «Консультант студента. Студенческая электронная библиотека», «Консультант врача: электронная медицинская библиотека» и другие базы данных, размещенные на сайте Научной библиотеки ПетрГУ в разделе «Электронные журналы и базы данных».

Преподавателями кафедры разработаны презентации лекций по дисциплине «Анатомия» для обучающихся 1 и 2 курсов, подготовлены и изданы 5 электронных учебных пособий для обучающихся по направле-

ниям подготовки специалиста «Лечебное дело» и «Педиатрия», которые размещены на образовательном портале ПетрГУ.

Современные учебники и атласы по анатомии имеют отличный иллюстративный материал, который облегчает изучение строения отдельных органов. Появление доступа к Интернету в вузах позволяет внедрять в учебный процесс дистанционные образовательные ресурсы, которые создают новые возможности для повышения качества образовательного процесса, улучшают визуализацию органов и систем, ускоряют поиск необходимой информации, повышают мотивацию к изучению дисциплины и индивидуализируют процесс образования. Внедрение современных дистанционных информационных образовательных технологий является необходимым в силу сокращения аудиторных часов и увеличения времени для самостоятельной работы.

Преподавателями нашей кафедры разработан дистанционный ресурс в системе «Moodle», которая является электронной обучающей средой, позволяющей создавать дистанционные учебные курсы, выполняющие информационно-обучающие, тренировочные, справочные и контрольные (тестирующие) функции [1]. Нами разработан ресурс "Анатомия", модуль 1 "Опорно-двигательный аппарат". Модуль содержит 3 раздела (остеология, артрология и миология) и включает видео-файлы по темам занятий (авторские видеоролики, записанные преподавателями), PDF-файл с теоретическим материалом в соответствии с темами практических занятий, а также отдельные лекции-презентации, тестовые задания для самоконтроля. Обучающиеся получают индивидуальный доступ к ресурсу с любого компьютера, а преподаватель может контролировать процесс изучения материала и выполнение заданий. Данный ресурс создавался для иностранных студентов, обучающихся на русском языке. Следует отметить, что с его появлением значительно повысилась успеваемость в данных группах обучающихся.

Современным компонентом в учебном процессе является использование мультимедийных компьютерных технологий и прижизненных методик изучения строения организма человека (рентгенография, УЗИ, КТ, МРТ, ПЭТ КТ). Наличие на кафедрах виртуальных и интерактивных обучающих систем определяют современные, высокотехнологичные и эффективные способы получения и усвоения информации. Так, после приобретения Медицинским институтом ПетрГУ 3D визуализационного стола «Sectra» (производства Швеции), совместно с кафедрой лучевой диагностики и лучевой терапии нами проводилась его апробация и внедрение в учебный процесс. Данный стол предоставляет уникальные возможности для создания наглядного материала в виде 2D и 3D лучевых и анатомических изображений реальных пациентов для различных учебных программ. С помощью DIACOM – просмотрщика и редактора воз-

возможен просмотр и обработка в режимах 2D и 3D томограмм реальных пациентов, полученных с помощью МСКТ и МРТ. На основании серии МСКТ-томограмм возможно проведение 3D реконструкции тела, что вызывает повышенный интерес у студентов. На данном столе установлен 3D анатомический атлас и программа «VN Dissector», с помощью которых можно получать подробную информацию об интересующем объекте. Студенты легко и быстро осваивают навыки работы со столом и с удовольствием используют его в учебном процессе.

Таким образом, использование современных инновационных технологий в учебном процессе позволяют существенно расширить его возможности, повысить уровень заинтересованности студентов, углублять знания по дисциплине, способствуют формированию основ клинического мышления и повышению качества образования в целом.

Литература.

1. Корень, А. В. Использование электронной образовательной среды «Moodle» в создании интерактивных учебных курсов нового поколения. Владивосток: Территория новых возможностей / А. В. Корень // Вестн. Владивосток. гос. ун-та экономики и сервиса. – 2013. – № 3 (21). – С. 127–138.
2. Косянчук, Н. М. Формирование учебной мотивации студентов медицинского вуза / Н. М. Косянчук, А. В. Черных // Здоровье и образование в XXI веке. – 2014. – Т. 16, № 9. – С. 1–3.
3. Меркулова, Л. М. Преемственность в обучении дисциплинам «анатомия» и «топографическая анатомия и оперативная хирургия» / Л. М. Меркулова, М. В. Конькова, Е. Г. Драндрова // Журн. анатомии и гистопатологии. – 2017. – № 5. – С. 29.
4. Рагозина, О. В. Сочетание традиционных и современных методов обучения в преподавании анатомии и топографической анатомии / О. В. Рагозина, Н. А. Ильющенко, И. А. Шевнин // Журн. анатомии и гистопатологии. – 2017. – № 5. – С. 37.

УДК 611.1:378.1-054.6

**Использования мнемонических приемов
для улучшения академической успеваемости при обучении раздела
сердечно-сосудистая система у англоязычных студентов на кафедре
анатомии человека Витебского государственного медицинского
университета**

Петько И.А.

*УО «Витебский государственный ордена Дружбы народов медицинский
университет», г. Витебск, Беларусь*

Приведены примеры реализации мнемонических приемов при преподавании дисциплины «Анатомия человека» для англоязычных студентов ФПИГ и стоматологического факультетов на кафедре анатомии человека Витебского государственного медицинского университета. Предложенные методики позволяют облегчить педагогический процесс, упростить запоминание студентами большого объема информации. Осо-

бенностью изучения материала по дисциплине «Анатомия человека» для большинства студентов становится запоминание большого количества латинской, греческой анатомической терминологии, классификаций, строения органов, систем органов. Существуют различные способы интенсификации учебного процесса. Большинство медицинских университетов в работе применяют следующие приемы обучения с целью интенсификации интеллектуальных процессов:

- использование как традиционных, так и инновационных приемов, которые способствуют более активному обучению;
- увеличение самостоятельной работы студентов в рамках как аудиторных, так и внеаудиторных часов;
- стимулирование интеллектуальной активности студентов [1].

Для интенсификации интеллектуальных процессов одним из методов обучения является применение мнемонических приемов, которые построены на формировании ассоциативных связей. Мнемотехника – это система, основанная на непосредственной записи в мозг связей между образами путем образования ассоциативных связей, замены объектов и фактов на понятия и представления, имеющие визуальное, аудиальное или кинетическое представление, связывание объектов с уже имеющейся в памяти информацией для упрощения запоминания в процессе обучения [2]. Среди несколько наиболее эффективных мнемотехнических приемов, применяемых на кафедре анатомия человека при изучении раздела сердечно-сосудистая система для запоминания учебной информации у англоязычных студентов можно выделить следующие приемы:

1. Образование смысловых фраз из начальных букв запоминаемой информации. Некоторые из них позволяют запомнить ветви, отходящие от артерии или притоки вен. Пример в предложении «**All Dogs Can Pee**» «зашифрованы» ветви грудноакромиальной артерии (Acromial branch, Deltoid branch, Clavicular branch, Pectoral branch). При изучении притоков нижней полой вены мы предлагаем использовать мнемоническое предложение «**I Like To Rise So High**», что позволяет запомнить следующие вены: Iliac vein (common), Lumbar vein, Testicular vein, Renal vein, Suprarenal vein, Hepatic vein. Кроме того, подобные мнемонические фразы могут, помочь выучить последовательность отхождения ветвей от магистрального сосуда, например для подмышечной артерии, например "She Tastes Like Sweet Apple Pie", где «She» - Superior thoracic artery, «Tastes» - Thoraco-acromial artery, «Like» - Lateral thoracic artery, «Sweet» - Subscapular artery, «Apple» - Anterior humeral circumflex artery, «Pie» - Posterior humeral circumflex artery. Мнемонические выражения полезны и для запоминания топографии сосудисто-нервных пучков. Для запоминания расположения структур подколенной ямки в медиально-латеральном направлении предлагаем студентам запомнить выражение «**Serve And**

Volley Next Ball», где S: semimembranosus and semitendinosus (верхнемедиальная граница подколенной ямки, A: artery (popliteal artery), V: vein (popliteal vein), N: nerve (tibial nerve), B: biceps femoris (верхнемедиальная граница подколенной ямки).

2. Составление mnemonic аббревиатур. Ветви подключичной артерии поможет запомнить mnemonic словосочетание «**VITamin Cand D**», где V- Vertebral artery, I- Internal thoracic artery, T – Thyrocervical trunk, C – Costocervical trunk, D - Dorsal scapular artery.

3. Использование количества букв в слове. Aortic hiatus = 12 букв = двенадцатый грудной позвонок, Oesophagus = 10 букв = десятый грудной позвонок, Vena cava = 8 букв = восьмой грудной позвонок.

Необходимо помнить, что mnemonic приемы работают в том случае, если они эмоционально заряжены, легко запоминаются и вспоминаются. Применение mnemonic как приема обучения по дисциплине «Анатомия человека» способствует развитию мотивации студентов к обучению, улучшает запоминание, позволяет развивать связную логическую речь [3,4], что является необходимым условием в работе будущего врача.

Литература.

1. Опыт преподавания анатомии человека иностранным студентам на английском языке / Н. Т. Алексеева [и др.] // Инновац. технологии в преподавании морфол. дисциплин. – 2012. – № 1. – С. 5–7.
2. Козаренко, В. А. Учебник mnemonic техники / В. А. Козаренко. – Москва : Интернет-издание, 2002. – 85 с.
3. Мурашов, О. В. Операционный компонент mnemonic обучения анатомии человека в ВУЗе / О. В. Мурашов // Вестн. Псков. гос. ун-та. Сер. Естеств. и физ.-мат. науки. – 2017. – № 11. – С. 49–55.
4. Петрова, Т. Б. Использование приемов mnemonic техники и цветов при изучении физиологии и анатомии человека / Т. Б. Петрова // Наука и образование: новое время. – 2018. – № 1 (8). – С. 84–85.

УДК 611:378.1

Комплексный подход в преподавании анатомии человека

Путалова И. Н., Суслó А. П., Славнов А. А.

*ФГБОУ ВО Омский государственный медицинский университет Минздрава России,
г. Омск, Россия*

Подготовка медицинского специалиста осуществляется поэтапно, что прописано в ФГОС третьего поколения. Необходимые в последующей деятельности врача компетенции формируются в вузе последовательно по мере изучения различных дисциплин. При этом анатомические дисциплины являются той базой, благодаря которой закладывается и развивается клиническое мышление, способность к анализу и рассуждению, так необходимые для освоения клинических дисциплин, и это спра-

ведливо для любой медицинской специальности. Если с первых шагов подготовки будущих врачей будет заложена слабая анатомическая база, последующее обучение на клинических кафедрах будет не столь эффективно. Поэтому для достижения поставленной цели подготовки высококвалифицированного специалиста любой медицинской направленности огромное внимание следует уделять обучению анатомии.

На кафедре анатомии человека Омского государственного медицинского университета реализуется комплексный подход в обучении, когда используются все возможные формы обеспечения учебного процесса. Считаем, для того, чтобы сформировать необходимые компетенции и, главное, заложить основы для дальнейшего саморазвития специалиста, абсолютно недостаточно только официальной учебной литературы, даже виртуальных источников. Процесс формирования профессионального специалиста не ограничивается рамками вуза, он непрерывен на протяжении всей его последующей медицинской деятельности. Поэтому нашей задачей является подготовка не просто грамотного специалиста, но и способную к профессиональному развитию, самостоятельную, творческую и конкурентоспособную личность.

Наравне с современными технологиями применяются традиционные методы обучения, так как освоение анатомии человека – это овладение детальными знаниями фактического материала и умение его интерпретировать, что достигается только при демонстрации деталей строения на натуральных анатомических препаратах, которые используются по всем разделам дисциплины. Студенты имеют возможность работать с препаратами самостоятельно, чтобы закрепить полученные на занятии практические умения [1].

Овладение анатомической терминологией является важной составляющей в подготовке компетентного специалиста. Мало знать латинский термин, необходимо иметь представление об его этимологии, это позволит правильно и грамотно его применять (произносить, писать). В этом отношении кафедра анатомии человека использует совместные разработки с кафедрой иностранных языков [2].

В учебном плане на самостоятельную работу отводится значительное количество времени, поэтому, для того, чтобы ее регламентировать, сделать эффективной и проконтролировать, на кафедре используется образовательный портал. Это также позволяет сформировать у студентов умение использовать дистанционные информационные источники для получения знаний о строении тела человека и оценить свой уровень знаний [3]. Одной из форм организации самостоятельной работы на кафедре является ежегодное проведение «Анатомической ассамблеи». В её программе – представление студентами научных докладов, после проведение творческих конкурсов на анатомическую тематику, что позволяет

развивать у студентов креативное мышление, раскрывать их творческие способности и умение работать в команде. Такие мероприятия очень мотивируют студентов.

При изучении раздела «Спланхнология» предусмотрено использование учебных пособий в виде рабочих тетрадей, которые разработаны преподавателями кафедры. В содержание этих пособий, кроме теоретической части, отлично иллюстрированной, включены задания различного уровня, в том числе и ситуационные задачи, которые студент выполняет самостоятельно, а в последующем, контроль правильности ответов осуществляет преподаватель.

Систематическая анатомия предполагает последовательность рассмотрение всех аспектов строения человека, в том числе и вопросов развития органов, систем и организма в целом, аномалий развития, которые традиционно студенты считают сложными. Для эффективного изучения этих тем, в качестве учебно-методического сопровождения были разработаны соответствующие пособия.

Для повышения мотивации, закрепления полученных знаний и умений, для демонстрации их клинической значимости на кафедре используются различные формы интерактивного обучения [4]. Образовательная деятельность обязательно должна предусматривать активное участие самих студентов в собственном обучении, только тогда результаты её будут эффективными [5].

Литература.

1. Значение традиционных методов обучения анатомии человека в современных условиях медицинского образования / И. Н. Путалова [и др.] // Морфология. – 2018. – Т. 153, № 3. – С. 227.
2. Мусохранова, М. Б. Анатомическая терминология в курсе латинского языка : учеб. пособие /М.Б.Мусохранова, И.Н.Путалова.– Омск: Полиграф.центр КАН, 2017.–172с.
3. Путалова, И. Н. Опыт использования образовательного портала ОмГМУ в учебном процессе на кафедре анатомии человека / И. Н. Путалова, А. П. Сусло, А. А. Славнов // Журн. анатомии и гистопатологии. – 2017. – № 2, прил. – С. 36.
4. Путалова, И.Н. Интерактивное обучение на кафедре анатомии человека / И. Н. Путалова, А. П. Сусло, А. А. Славнов // Морфология. – 2017. – Т. 151, № 3. – С. 97–98.
5. Гиббс, Т. Эффективное преподавание через активное обучение / Т. Гиббс, Л. В. Химион // Мед. образование и проф. развитие. – 2011. – С. 98–102.

УДК 611:

Интернет портал www.strizhkov.com в системе образовательных сетевых ресурсов по анатомии человека

Стрижков А.Е., Булыгин К.В.

ФГАОУ ВО Первый Московский государственный медицинский университет им. И.М. Сеченова Минздрава России (Сеченовский Университет); ФГБОУ ВО Московский государственный университет им. М.В. Ломоносова, г. Москва, Россия

При отсутствии Федеральных стандартов на образовательные программы по медико-биологическим дисциплинам, реализуемые в Интернет, возникает необходимость анализа доступных публичных ресурсов сети [1,2]. В связи с этим существенно возрастают требования к оценке содержания сайтов по базовым для высшего медицинского образования дисциплинам, к которым среди прочих относится анатомия [3]. Обусловлено это тем, при прохождении данных дисциплин обучающиеся осваивают такие компетенции, которые служат основой для прохождения других дисциплин [4].

Целью настоящего исследования явилось выяснение места интернет портала www.strizhkov.com в системе образовательных сетевых ресурсов по анатомии человека.

Для достижения поставленной цели решался ряд задач:

1. Систематизация публичных интернет ресурсов, публикующих материалы образовательного характера по анатомии человека.
2. Оценка содержания образовательного контента по анатомии на портале www.strizhkov.com.
3. Оценка характера и частоты применения материалов по анатомии с портала www.strizhkov.com обучающимися и преподавателями по дисциплине.

Полученные результаты и их обсуждение.

В основу анализа ресурсов с анатомическим контентом в сети интернет были положены следующие критерии:

1. Доступность ресурса.
2. Соответствие текстового содержания сайтов действующей Международной анатомической терминологии.
3. Соответствие образовательным стандартам и актуальным учебным планам.
4. Дидактические особенности представления материала.

В результате проведенной работы сайты в русскоязычном сегменте сети с обучающим материалом по анатомии были разделены на группы:

1. Закрытые ресурсы. Они базируются на (образовательных) порталах вузов. К ним имеют доступ только аффилированные с учреждением лица.

2. Платные ресурсы. В их основе лежат анатомические атласы, включая 3D. Они, как правило, представляют собой разработки иностранных авторов (на английском языке), реализованные на иностранных серверных платформах, включая приложения для гаджетов.

3. Анатомические справочники для студентов. Подавляющее большинство этих изданий не имеют авторов, выходных данных их представляют собой «пиратские» копии известных учебников, украшенные отличающимся от других сайтов дизайном.

4. Анатомические справочники для больных. Данные ресурсы базируются на «медицинских» сайтах. По содержанию и форме представления материала их следует признать вредоносными для обучающихся [5].

5. Анатомические материалы в социальных сетях (студенты). Данная форма публикаций существует в основном из-за того, что настоящие авторы передаваемых от человека к человеку публикаций не могут защитить свои авторские и иные права [6].

6. Анатомические материалы в социальных сетях (преподаватели). В Рунете имеется несколько популярных авторов – анатомов, разрабатывающих обучающий контент, ориентированный для публикации в социальных сетях, и активно формирующих свою сетевую аудиторию.

7. Персональные сайты преподавателей - анатомов.

Интернет портал www.strizhkov.com – один из старейших в Рунете, публикующих среди прочего и учебные материалы по анатомии человека. Данный ресурс относится к седьмой группе сайтов и поддерживается его владельцем – преподавателем анатомии человека. В составе портала в форме автономного раздела (сайта) находится самостоятельный образовательный ресурс. Данный ресурс структурирован по нескольким параметрам:

1. Контингент. Данный критерий учитывает особенности обучающихся, обусловленные разными учебными заведениями и специальностям.

2. Учебный план дисциплины. Соответственно этому критерию учебные материалы на сайте размещены соответственно семестрам, а последовательность изложения тем соответствует рабочей программе дисциплины.

3. Вид обучающего материала. На сайт вынесены презентации лекций, полнотекстовые варианты лекций, учебно-контролирующие материалы.

Все учебные материалы на портале www.strizhkov.com находятся в свободном доступе.

Дополнительно к изложенному выше портал содержит систему перекрестных ссылок на важные морфологические ресурсы Рунет, содер-

жащие учебные и учебно-методические материалы по анатомии: сайт Международной ассоциации морфологов (<http://mam-ima.com>), Универсальный морфологический портал (<http://bash-morphology.ru>), Учебно-методическая комиссия по анатомии и антропологии (<http://umk-anatomy.ru>).

Для оценки характера и частоты обращения к учебным ресурсам портала www.strizhkov.com обучающихся был проведен опрос среди студентов 1-го курса Первого МГМУ им. И.М. Сеченова и 2-го курса факультета фундаментальной медицины МГУ им. М.В. Ломоносова. Было установлено, что наиболее востребованным материалом для них на портале являются полнотекстовые материалы. К ним обращается 75% студентов групп минимум два раза в неделю: перед и во время практического занятия. Учебно-контролирующие материалы наиболее востребованы перед зачетными занятиями.

Анализ запросов пользователей среди преподавателей показал другую структуру обращений. На портал заходили преподаватели анатомии более половины медицинских вузов (факультетов) России. Подавляющее большинство пользователей этой группы интересовались презентациями лекций по анатомии, опубликованных на портале. Таким образом, за 15 лет работы портал www.strizhkov.com сохранил свое место в системе образовательных сетевых ресурсов Рунета по анатомии человека.

Литература.

1. Стрижков, А.Е. Возможности Интернет-технологий в преподавании анатомии человека / А.Е. Стрижков, В.Ш. Вагапова // Морфологические ведомости. - 2009. - № S3.- С. 308-309.
2. Николенко, В.Н. Цифровые и интернет технологии в преподавании анатомии человека / В.Н. Николенко, А.Е. Стрижков, С.Е. Шемяков, [и др.] // Морфология – науке и практической медицине. Сборник научных трудов, посвященный 100-летию ВГМУ им. Н.Н. Бурденко / Под ред. И.Э. Есауленко. - 2018.- С. 270-272.
3. Николенко, В.Н. Содержание ресурсов по дисциплине анатомии человека в русскоязычном сегменте сети Интернет / В.Н. Николенко, А.Е. Стрижков // Единство науки, образования и практики - медицине будущего. Сб. научных трудов, посв. 110-летию со дня рождения ак. АМН СССР, профессора Д.А. Жданова и 260-летию ПМГМУ им. И.М. Сеченова / Гл.ред. В.Н. Николенко.- 2018. - С. 356-358.
4. Стрижков, А.Е. Интернет и преподавание морфологических дисциплин в Российской Федерации: состояние и перспективы / А.Е. Стрижков // Инновационные технологии в преподавании морфолог. дисциплин. – Уфа, 2012. –Вып. 1.– С 132-135.
5. Стрижков, А.Е. Работа центра по контролю морфологической терминологии в русскоязычном Интернете/А.Е.Стрижков,В.Ш.Вагапова//Морфология.–2012,№3.– С.153.
6. Николенко, В.Н. Значение социальных сетей при изучении анатомии человека в медицинском университете / В.Н. Николенко, А.Е. Стрижков, Н.К. Акыева // Морфология. - 2019.- Т. 155.- № 2.- С. 215-216.

Рабочая тетрадь как вид самостоятельной работы студентов медицинского колледжа

Уварова Ю.Е.

*ФГБОУ ВО «Ярославский государственный университет им. П.Г. Демидова»,
г. Ярославль, Россия*

Самостоятельная работа студента заключается в выполнении определенных заданий, которое осуществляется как в учебное, так и во внеучебное время в различных формах: письменной, устной, индивидуальной, групповой или фронтальной. Данный вид деятельности является неотъемлемым элементом современного образовательного процесса. В процессе учебного поиска, исследования, анализа, осуществляемых самостоятельно, растет интеллектуальный потенциал человека, повышается его креативность, укрепляется воля, совершенствуются профессиональное мастерство, культура, формируются нравственные ценности [1].

Для реализации самостоятельной работы применяются различные методы. Один из них – ведение рабочей тетради по предмету. Данный вид деятельности позволяет планировать время, работать над учебным материалом, осуществлять самоконтроль по темам [2]. Особую роль ведение рабочей тетради имеет при освоении базовых дисциплин с большим объемом изучаемого материала. Анатомия и физиология – это серьезные предметы на пути первокурсника медицинского колледжа. В связи с различием в методических подходах к преподаванию и контролю знаний между школой и колледжем, большим объемом материала и неумением вчерашних школьников правильно планировать свободное время, рабочая тетрадь является хорошим подспорьем в изучении дисциплины и методическим помощником в адаптации студента к обучению на новом уровне [2, 3].

Основными элементами рабочей тетради по дисциплине «Анатомия и физиология человека» являются: методические указания, графические задания, ситуационные задачи и тестовые задания для самоконтроля. Поскольку тетрадь ориентирована на практические занятия, в каждом разделе должны быть представлены методические указания. Все указания имеют единую структуру: тема и цель занятия, перечень необходимых знаний и умений студента, план и ход проведения практической работы, вопросы для самоподготовки, которые используются в качестве контрольных. Подробно расписанные методические рекомендации являются призывом к действию и позволяют минимизировать непонимание студентом требований преподавателя, а также увидеть значимость изучаемой темы в будущей профессиональной деятельности, понять механизм

работы с учебным материалом и представить необходимый объем информации для освоения.

Графические задачи представляют собой немые рисунки, на которых необходимо отметить обозначенные анатомические элементы, таблицы и схемы для заполнения. В ходе выполнения подобных заданий обучающийся не раз обращается к анатомическим атласам, что играет важную роль в развитии пространственного воображения и логического мышления. Кроме того, графические задачи можно усложнить, предложив обучающимся дорисовать рисунок, либо зарисовать самим с анатомического препарата или макета. Заполнение схем и составление таблиц структурирует важный материал, дает сравнительную характеристику объектов, способствует визуальному запоминанию физиологических процессов. Студенты, выполнившие подобные задачи, успешнее справляются с устными ответами и контрольными работами.

Задания более высокого уровня даются в виде ситуационных задач. Для выработки возможных путей их решения первокурсник глубже погружается в изучение дисциплины, анализирует информацию и проявляет способность творчески мыслить. Ситуационные задачи направлены на формирование профессиональных компетенций, позволяющих использовать объем информации по базовой дисциплине для решения клинических задач и принятия ответственных решений в профессиональной деятельности. Завершать каждую тему рекомендуется тестами для самоконтроля. Хотя тесты не показывают широту мышления и не способствуют развитию речевых навыков, они просты и эффективны для обнаружения пробелов в знаниях обучающегося.

Использование рабочей тетради для реализации самостоятельной работы способствует усилению мотивации студентов к изучению дисциплины. Данный эффект можно усилить включением в рабочие тетради интересных научных фактов.

Таким образом, рабочая тетрадь по дисциплине «Анатомия и физиология человека» для первокурсников медицинских колледжей решает ряд вопросов: адаптирует студентов к новым требованиям учебного процесса, развивает пространственное воображение и логическое мышление, способствует визуализации знаний, учит творчески подходить к решению профессиональных задач, способствует самоконтролю знаний.

Литература.

1. Виноградова, А. М. Роль самостоятельной учебно-исследовательской деятельности в профессиональном становлении студентов медицинского колледжа / А. М. Виноградова // Сред. проф. образование. – 2010. – № 5. – С. 17–19.

2. Петрухина, О. А. Организация самостоятельной работы студентов с использованием рабочей тетради в период адаптации к обучению в вузе / О. А. Петрухина // Международные юридические чтения : материалы науч.-практ. конф., Омск, 15 апр. 2004 г. – Омск, 2004. – С. 56–60.

3. Разработка и использование современных дидактических средств обучения для активизации самостоятельной работы студентов / Л. В. Чупрова [и др.] // Современ. проблемы науки и образования. – 2014. – № 6. – С. 907.

УДК 611:378.1]:614.253

Увеличение наполненности клинико-ориентированной составляющей учебного процесса по анатомии человека, как один из путей реализации компетентностного подхода к подготовке врачей в университетах СНГ

Усович А.К., Гонарева Н.О., Макеенко В.В., Петько И.А., Тесфайе В.А.
УО «Витебский государственный ордена Дружбы народов медицинский университет», г. Витебск, Беларусь

Современная тенденция организации медицинского образования в цивилизованном мире – это раннее начало клиникоориентированного обучения. Это начинается еще на этапе отбора абитуриентов (4-х летний колледж в США, 2-3-х летние гимназические классы в ФРГ, обязательное волонтерство или работа в медучреждении в Англии) [3, 5]. В СССР также около трети первокурсников имели среднее медицинское образование или работали до поступления в системе здравоохранения. Сейчас в Беларуси, России и др. постсоветских странах в медицинские вузы приходят выпускники школ по результатам тестирований по 3-м предметам. Т.е. выбор будущей профессии у них стоит на следующем этапе, после результатов этих тестов. И существующие региона 1-2 класса медико-биологической направленности по 10-15 учеников в каждом проблему профориентации не решат. К большому сожалению, на медицинские факультеты приходит все больше молодых людей, ничего не слышавших (не интересовавшихся) о выбранной ими профессии всей жизни.

Для овладения медицинскими специальностями необходима крепкая фундаментальная подготовка по базовым дисциплинам. Одной из наиболее важных в фундаменте медицинского образования является дисциплина анатомия [2]. В США анатомию изучают планомерно 2 года по топографическому принципу после 4-х летнего колледжа, в котором они серьезно изучают системную анатомию. 2 года изучали в 50-60-е годы прошлого века в СССР. У нас пока сохраняется 1,5 года, в России и Украине – 1 год, в Казахстане – в 3 этапа на протяжении 12 лет обучения.

Усиление фундаментальности медицинского образования в Беларуси и России затруднено ввиду: 1) невысокого уровня общей подготовки абитуриентов, т.к. в выпускных, базисных для будущих студентов классах абитуриенты фактически изучают только дисциплины для

ЦТ (ЕГЭ), и при этом только прицельно для сдачи тестов; 2) снижения уровня мотивированности поступления в медицинский университет ввиду больших наборов на фоне снижения общего количества выпускников школ; 3) неподготовленности массы студентов к одновременному углубленному изучению большого объема информации по разным дисциплинам (загрузка и срабатывание опыта СШ, где им вначале говорили, что все учебные дисциплины важны и обязательны, а на выходе они получили в аттестат высокие оценки по всем предметам, которые только посещали); 4) у современных первокурсников благодаря тестированию не востребовано предметно-образное (3D) мышление. Они читают, зубуривают, но не изучая анатомию по препаратам, не могут найти и показать структуры.

Поэтому, получив нынешний контингент первокурсников лечебного факультета, мы отработали такие приемы практико-ориентированного подхода как проведение в 1 семестре занятия «введение в клинику травматологии и ортопедии», на котором студенты видят прикладное применение знаний анатомии врачом; предоставление возможности изучать анатомию на препаратах как на аудиторных занятиях, так и в часы самоподготовки, 7 дней в неделю, в т.ч. препарировать; обязательное обучение узнаванию структур на рентгено-, томограммах, при обязательном сопоставлении их с препаратом рассматриваемой области; рассмотрение в рамках каждого занятия и лекции клинически значимых вопросов [4].

Важное значение для приобщения к врачебной специальности приобретает внедренное повсеместно включение в образовательный процесс по анатомии человека разноуровневых тестирований и решение ситуационных задач. Среди части преподавателей бытует мнение, что условие ситуационной задачи для студента 1-2 курса должно быть кратким, без не наводящих на ответ медицинских терминов. Задачи должны быть сложности тестов 3-4 уровня [1]. Но мы считаем, что нашим, менее профориентированным студентам 1-2 курсов при изучении анатомии человека и других доклинических дисциплин, как раз и нужны тестовые вопросы и условия ситуационных задач, содержащие специ- альную медицинскую терминологию, конкретные медицинские ситуации. Но при этом не может быть нарушено главное правило контроля компетенций «и вопросы тестов, и вопрос ситуационной задачи, на который должен ответить студент должен соответствовать его сегодняшнему уровню знаний». Медицинская терминология в таких тестах и задачах служит фоном, обоснованием реальности ситуации, подводя студента к пониманию практической важности изучения этих трудных наук 1-2 курсов. Студентам младших курсов медицинских факультетов большинства государств (от США до Малайзии)

при изучении доклинических дисциплин давно предлагают отвечать на объемные, насыщенные медицинской терминологией, комплексные вопросы, оценивание ответа которых осуществляется по нескольким учебным дисциплинам одновременно. Это практика в том числе и тех государств, из которых в Беларусь и Россию приехали учиться студенты. Получив диплом белорусского, российского и др. медицинского университета, они будут конкурировать с выпускниками медицинских факультетов, где клиническая направленность преподавания осуществляется с первых дней обучения??

Для обеспечения возможности постоянного знакомства студентов 1-2 курсов с клинически ориентированными ситуационными задачами мы включили их в практикумы, в которые должен заглядывать студент при подготовке к каждому занятию по анатомии человека. И тестовые вопросы, и ситуационные задачи, предлагаемые в практикуме предназначены для самоконтроля студента, изучающего анатомию человека для овладения профессией врача, а не для зазубривания ответов, которые представлены в конце практикума. Для входного контроля на лабораторных занятиях мы, как правило предлагаем студентам тестовые вопросы в нескольких редакциях.

Таким образом, мы считаем, что применяемые нами приемы практико-ориентированного подхода при изучении анатомии человека, вместе с введением на 1 курсе дисциплин «Первая помощь», «Уход за больными» и т.д. помогут выпускнику белорусских, российских и др. медицинских университетов, овладеть всем комплексом компетенций, необходимых для профессии врача.

Литература

1. Кварацхелия, А.Г. О способах модернизации системы преподавания анатомии / А.Г.Кварацхелия, Д.А. Соколов, О.П. Насонова и др. // Журн. анатомии и гистопатологии. – 2017. – № 2 (прил). – С 22.
2. Лоув, Г. Место анатомии в медицинском образовании: Руководство АМЕЕ № 41. Г. Лоув, Н. Эйзенберг, С. Кармайл // Медицинское образование и профессиональное развитие. – 2011. – № 2. – С. 36-55.
3. Несбитт, Т. Система медицинского образования в Великобритании / Т. Несбитт // Актуальные вопросы современной медицины и фармации. Материалы 64-ой научно-практической конференции студентов и молодых ученых. – Витебск, 2012. – С. 623-624.
4. Усович, А.К. Приёмы реализации компетентностного подхода при обучении общепрофессиональным дисциплинам в медицинском вузе // Высшее образование сегодня. – 2013. – № 4. – с. 33-36.
5. Шкарин, В.В. Медицинское образование в Германии / В.В.Шкарин, Г.А.Буланов В.В.Шкарин, Г.А.Буланов [электронный ресурс]. – Режим доступа: <http://www.medicum.nnov.ru/nmj/2002/2/33.php>.

Изучение анатомии человека в непрофильном вузе

Чернова В.Н., Бубненко О.М.

*Смоленская государственная академия физической культуры, спорта
и туризма, г. Смоленск, Россия*

Актуальность изучения курса «Анатомия» закладывает основу научного мировоззрения, составляет фундамент медико-биологических исследований, лежит в основе познания функционирования организма человека и его связи с внешним миром. Изучение тела человека в анатомии всегда ведется с учетом выполняемых внутренними органами функций. Будучи связанными, с жизнедеятельностью организма, те или иные анатомические данные становятся полноценными и представляют интерес для специалиста в области физической культуры. Анатомия как фундаментальная теоретическая дисциплина медико-биологической подготовки педагогов и тренеров по видам спорта обеспечивает не только знание объекта будущей деятельности специалиста, но и прививает необходимые практические навыки.

Обширная информация о строении человека должна быть усвоена студентами высших учебных заведений не только медицинской направленности, но и по таким направлениям подготовки как «Физическая культура», «Физическая культура для лиц с отклонениями в состоянии здоровья» и предусматривать четкую организацию учебного процесса.

Основной целью дисциплины «Анатомия» является подготовка будущих тренеров и педагогов по физическому воспитанию к практической деятельности на основе глубоких знаний строения организма человека, анатомического анализа положений и движений тела спортсменов для правильной организации учебно-тренировочного процесса. Предвидеть структурно-функциональные изменения в различных органах и организме в целом, которые могут происходить под влиянием физических нагрузок различного характера и интенсивности [2].

Определенное организующее значение имеют методические разработки. Их создание преследует цель: дать каждому студенту планы подготовки к занятию, работы на занятии, самостоятельного изучения учебного материала.

Знание анатомии человека, его строения, закономерностей перестройки многих структур организма под влиянием ростовых процессов, постоянно меняющихся условий внешней среды, социальных изменений имеют решающее значение в практике различных видов спорта. Понимание самого себя может служить базой для спортивного отбора и ориентации в виды спорта, правильно разработанного тренировочного процесса спортсменов на всех уровнях подготовки. Многолетний опыт рабо-

ты в академии показал, что существенным недостатком учебного процесса является слабо организованная система программированного контроля текущей успеваемости и самостоятельной работы студентов. Традиционные формы контроля – устный опрос, семинарские занятия, коллоквиумы и т.д. – не всегда могут удовлетворить возросшие требования к обучению студентов, из-за недостаточной активности и эпизодического посещения учебных занятий (для спортсменов, входящих в сборные команды России).

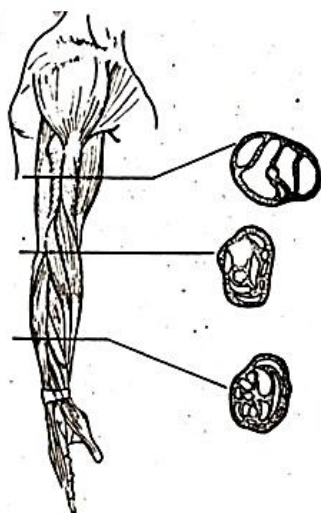
Сотрудники кафедры анатомии и биомеханики СГАФКСТ разработали и используют в работе со студентами очной формы обучения кроме общепринятых форм контроля (опрос, тестирование) – карты опроса по различным разделам анатомии (остеология, миология, спланхнология и т.д.), кроссворды, карты-задания, репетиториумы [1]. Эти задания не заменяют основной учебной литературы, но позволят систематизировать знания, быстро повторить пройденный материал. Некоторые из разработанных и используемых заданий приведены на рисунке 1.

Время работы с картами ограничено. Проверять выполненные задания могут студенты из других групп, что позволяет выявить подготовленность студентов сразу обеих групп, а также приучает студента работать в качестве проверяющего преподавателя.

У студентов СГАФКСТ есть уникальная возможность работать с влажными и мацерированными препаратами, что позволяет не только увидеть тот или иной орган снаружи и изнутри, сориентировать его относительно себя, определить топографическое соседство, но и понять, как он работает (рисунок 2).

Помощью в изучении анатомии человека для студентов является функционирующий на кафедре научно-студенческий кружок «Анатом», позволяющий интересующимся и увлекающимся студентам не только заниматься изучением различных тканей организма на микроскопическом уровне, но и собственноручно участвовать в препаровке мышц и суставов конечностей.

При кафедре анатомии и биомеханики СГАФКСТ функционирует научно-исследовательская лаборатория, в которой имеется большое количество различных морфофункциональных методик: дерматоглифика, стабилметрия, гониометрия, тензодинамометрия, антропометрия и др. Имеющимися методиками, совместно с преподавателями кафедры, могут пользоваться студенты при написании выпускных квалификационных работ, магистерских и диссертаций на соискание ученых степеней. Ряд приборов был разработан под руководством д.м.н., профессора Ратмира Николаевича Дорохова, проработавшего на кафедре более 50 лет.



Карта оценки успеваемости

Студент _____

Группа _____ Курс _____ Дата «__» _____ 20__ г.

1. Написать названия мышц, через которые произведен фронтальный срез

1	2	3	4	5
6	7	8	9	10
11	12	13	14	15
16	17	18	19	20

2. Номера мышц участвующих в движениях плечевого сустава: _____
 3. Вокруг сагиттальной оси: _____
 4. Вокруг фронтальной оси: _____
 5. Вокруг вертикальной оси: _____
 6. Номера мышц, выполняющих:
 А) преодолевающую _____
 Б) уступающую _____
 В) удерживающую работу _____

Дата выполнения «__» _____ 20__ г.

Фамилия, Имя _____

Группа _____ Факультет _____

Вид спорта _____ Квалификация (разряд) _____

ВОЗМОЖНЫЕ ДВИЖЕНИЯ

1 - сгибание; 2 - отведение; 3 - супинация; 4 - приведение; 5 - пронация; 6 - разгибание

КОЛЕННЫЙ СУСТАВ (мышцы)



1 - портняжная; 2 - двуглавая мышца бедра; 3 - тонкая; 4 - прямая мышца бедра; 5 - полуперепончатая; 6 - подколенная; 7 - полусухожильная; 8 - медиальная широкая мышца бедра; 9 - икроножная; 10 - латеральная широкая мышца бедра; 11 - подошвенная; 12 - промежуточная широкая мышца бедра

ОТВЕТЫ

Движение	Мышцы (цифры)	Ось
1 (8)		
2		
3 (2)		
4		
5 (6)		
6 (4)		

Функциональные группы мышц ПРЕДПЛЕЧЬЯ / поверхность:

	/	
	/	

Рисунок 1. Карты-задания для студентов по разделу «Миология»

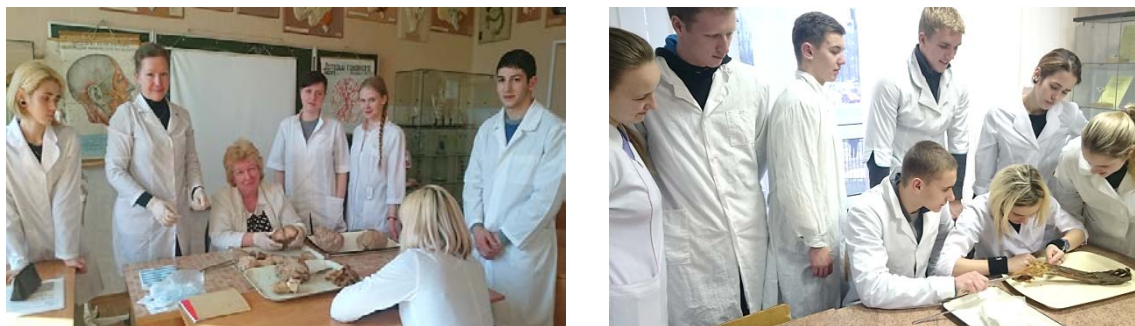

Рисунок 2. Препарирование локтевого сустава заведующей кафедрой В.Н. Черновой на занятии по анатомии со студентами первого курса

Под влиянием физических нагрузок системы организма претерпевают морфологические изменения, анализ которых позволяет адекватно оценивать результаты тренировки и грамотно выстраивать тренировочный процесс [3]. Все это нельзя оценивать в отрыве от функций организма, поэтому наилучшего результата можно добиться только при интеграции знаний морфологических дисциплин с функциональными, что приведет к достижению спортсменом высоких результатов, улучшению состояния его здоровья и физического развития.

Литература

1. Бубненко, О. М. Миология с элементами динамической морфологии : учебное пособие / О. М. Бубненко. – Смоленск : СГАФКСТ, 2016. – 132 с.
2. Иваницкий, М. Ф. Анатомия человека [Электронный ресурс] : учебник для высш. учеб. заведений физ. культуры / М. Ф. Иваницкий ; ред.: Б. А. Никитюк, А. А. Гладышева, Ф. В. Судзиловский. – 14-е изд. – Москва : Спорт, 2018. – 624 с. – Режим доступа: <https://lib.rucont.ru/efd/641133/info>. – Дата доступа: 27.02.2020.
3. Чернова, В. Н. Общебиологические основы морфофункциональной адаптации организма спортсмена: учебное пособие / В. Н. Чернова. – Смоленск, 2015. – 75 с.

Оглавление

Предисловие	3
<hr/>	
Глава 1. Жизнь и трудовая деятельность В.И. Ошкадерова	
<i>Усович А.К., Макеенко В.В.</i>	4
Василий Иванович Ошкадеров – этапы жизненного пути	
<i>Алексеева Н.Т., Насонова Н.А., Соколов Д.А.</i>	9
Василий Иванович Ошкадеров – яркий представитель воронежской школы морфологов	
<i>Иванов В.А.</i> Основные виды деятельности В.И. Ошкадерова во время заведования кафедрой анатомии 1-го Ленинградского медицинского института	11
<i>Гайворонский И.В., Ничипорук Г.И., Пащенко П.С., Горячева И.А., Твардовская М.В.</i> Эволюция научных направлений кафедры нормальной анатомии военно-медицинской на этапах истории	12
<hr/>	
Глава 2. Современные технологии изготовления биологических препаратов	
<i>Борминский А.Д.</i>	15
Обзор основных методов пластинации	
<i>Бросалов В.М., Зенин О.К.</i>	17
К вопросу об истории бальзамирования	
<i>Зенин О.К., Калмин О.В., Усович А.К.</i>	20
Использование бензоата натрия для сохранения анатомических препаратов	
<i>Старчик Д.А., Шишкевич А.Н., Сора М.-К., Овчаренко Т.А.</i>	23
Исследование стентированных коронарных артерий методом пластинации	
<i>Стоянов Й., Сиврев Д., Усович А.К.</i>	28
Упрощенная технология, сокращающая трудоемкие этапы процесса пластинации	
<i>Стрижков А.Е., Нуриманов Р.З., Николенко В.Н., Хидиятов И.И.</i>	30
Анатомические модели полости сустава	
<hr/>	
Глава 3. Вариантная анатомия органов и систем организма в норме, эксперименте и при патологии	
<i>Алексеева Н.Т., Карандеева А.М., Кварацхелия А.Г., Соколов Д.А., Анохина Ж.А.</i>	34
Анатомическое обоснование синдрома Гюйона	
<i>Божченко А.П., Ригонен В.И.</i>	37
Особенности возрастного полиморфизма типов папиллярных узоров пальцев ног у мужчин и женщин	
<i>Бяшимов Г.О., Усович А.К.</i>	40
Варианты расположения ветвей блуждающих нервов на нижней трети пищевода и желудке у взрослого человека	
<i>Баширова Д.Б., Рзаева А.М.</i>	43
Возрастные особенности строения нижней челюсти	
<i>Жданович В.Н., Введенский Д.В., Короедов П.Н.</i>	45
Рентгенометрические характеристики субарахноидального пространства в зависимости от возраста и пола (по данным магнитно-резонансной томографии)	

<i>Заварзин А.А., Степанов Е.В., Насонова Н.А</i>	49
Возрастные и гендерные особенности отверстий поперечных отростков шейных позвонков	
<i>Иванов В.А.</i>	51
Морфометрические особенности строения клапанов сердца, аорты и легочного ствола у практически здоровых мужчин в зрелом и пожилом возрасте	
<i>Капустин Е.В.</i>	54
Взаимосвязь типов папиллярных узоров пальцев ног с учетом и без учета половой принадлежности	
<i>Кесеменли А.К.</i> Распределение по соматотипам девушек–азербайджанок 16-20 лет- него возраста лептосомной конституции	56
<i>Коваленко В.В., Шестерина Е.К., Жданович В.Н</i> Морфометрическое исследование складок слизистой оболочки двенадцатиперстной кишки на статичных изображениях	58
<i>Котович А.В., Калинина А.А. Усович А.К., Давыдова Л.А</i> Двусторонняя агенезия внутренней сонной артерии человека	61
<i>Мартинкевич Е.Н.</i> Возрастные особенности параметров зрительных нервов, хиазмы и трактов	64
<i>Марьенко Н.И. Степаненко А.Ю.</i> Фрактальный анализ белого вещества мозжечка человека по данным исследования магнитно-резонансных томограмм	67
<i>Мустафаева Н.А.</i> Длина стенок глазницы в разные возрастные периоды постнатального развития человека	70
<i>Петролай Е.В</i> Влияние типа телосложения на диаметр малой подкожной вены	73
<i>Popova I.S.</i> Blood vessels topography in infrahyoid neck region at fetal period of human ontogenesis	75
<i>Ремизонова А.В., Дорохович Г.П.</i> Вариантная анатомия задней сосочковой мышцы и сухожильных нитей митрального клапана	77
<i>Ригонен В.И., Божченко А.П.</i> Асимметрия типов папиллярных узоров пальцев рук коренного населения Карелии	80
<i>Романович А.В.</i> Строение стенки органов пищеварительного тракта по данным современных методов визуализации	82
<i>Романович А.В., Папко М.А., Караткевич Т.А.</i> Клинически значимые варианты анатомии ветвления чревного ствола и прилежащих к нему лимфоузлов	85
<i>Семеняго С. А., Введенский Д.В.</i> Взаимосвязь индекса массы тела и размеров малой подкожной вены	88
<i>Стрижков А.Е., Николенко В.Н.</i> Органогенез соединительнотканых органов опорно-двигательного аппарата	91
<i>Холстинина А.Н., Кузнецова М.А.</i> Шовные кости как недооцененный фактор в современной медицинской диагностике	94
<i>Цибизова Ю.А., Трушель Н.А., Шестакович Е.Н.</i>	96
Особенности строения миокардиальных мостиков и венечных артерий под ними у взрослого человека	
<i>Юсифов Я.Э., Кубраков К.К., Бонцевич С.В.</i>	100
Варианты расположения поднадколенниковой ветви подкожного нерва, относительно костных ориентиров (предварительное исследование)	

Глава 4. Микроструктура органов и систем организма в норме, эксперименте и при патологии

<i>Адайбаев Т.А., Аубакиров А.Б., Сулейменова Ф.М., Сагимова Г.К., Мауль Я.Я., Ковтун Э.А.</i>	103
Характеристика рециркуляционной активности малых лимфоцитов брыжеечных лимфатических узлов плодов и новорожденных при хронической внутриутробной гипоксии	
<i>Белик И.А., Торба Н.А., Кожемяка И.Я., Стаценко Е.А.</i>	106
Экспериментальное исследование влияния высокой дозы тартразина и бензоата натрия на органомерметрические параметры некоторых органов лимфоидной системы половозрелых крыс-самцов	
<i>Ганиева Г.М.</i>	109
Характерные изменения в фолликулах щитовидной железы при токсическом и узловом эутиреоидном зобе	
<i>Гасимова Т.М.</i>	112
Возрастные особенности площади лимфоидных узелков стенки глотки человека	
<i>Гринь В.Г.</i>	114
Параметры групповых лимфоидных узелков (пейеровых бляшек) тонкой кишки	
<i>Гундарова О.П., Федоров В.П., Кварацхелия А.Г., Маслов Н.В.</i>	117
Кариометрическая оценка реакции грушевидных нейронов мозжечка на радиационные воздействия	
<i>Гусейнова Г.А.</i>	120
Морфологическая характеристика желез с s-образным изгибом общего выводного протока в стенках мочевого пузыря человека	
<i>Дгебуадзе М. А.</i>	121
Некоторые вопросы современного состояния проблемы травматического шока (краткий обзор)	
<i>Затолюкина М.А., Малетин С.Э., Манахова Д.В., Затолюкина Е.С., Ярмамедова О.М., Сауткин Е.П.</i>	124
Морфологические изменения структурных элементов тонкой кожи при гипокинезии	
<i>Зинченко Е.В.</i>	127
Изменение минерального состава костей скелета при нанесении дефекта большеберцовых костей и внутривенном введении мезенхимальных стволовых клеток на 10-е сутки формирования костного регенерата	
<i>Кочьян А.Л., Лузин В.И., Вендиктова Ю.С., Заболотная Н.Г.</i>	129
Оценка влияния перорального применения препаратов кальция после нанесения сквозного дефекта большеберцовых костей на морфогенез костной системы у белых крыс	
<i>Лебедева Е.И., Фадеева М.В.</i>	132
Иммуногистохимическое исследование различных фенотипов макрофагов в печени крыс	
<i>Лопак Р.В., Савенко Л.Д., Приходченко И.С., Лозыченко В.Г.</i>	136
Макроэлементный состав костей скелета у крыс старческого возраста, получавших атерогенную диету и препараты кальция третьего поколения	

<i>Лящук А.В., Лузин В.И., Исмаилова К.Р., Мосягина Н.А.</i>	139
Оценка влияния избыточного содержания пальмового масла в рационе и экстракта гарцинии камбоджийской на морфогенез костной системы у белых крыс различного возраста	
<i>Мауль Я.Я., Хамидулин Б.С., Сулейменова Ф.М., Адайбаев Т.А., Аубакиров А.Б., Сагимова Г.К., Ковтун Э.А.</i>	142
Развитие эпителиального покрова и лимфоидной ткани, ассоциированной со слизистой оболочкой прямой кишки человека в пренатальном онтогенезе	
<i>Маслов Н.В., Федоров В.П., Кварацхелия А.Г., Гундарова О.П.</i>	144
Радиационно-индуцированный постнатальный онтогенез нейронов теменной коры	
<i>Насирова З.Д., Керимзаде Г.Э.</i>	147
К внутриствольному строению черепных нервов	
<i>Петько И.А., Стукач М.С.</i>	149
Взаимоотношение простатических протоков и долек простаты у мужчин первого периода зрелого возраста	
<i>Рустамова С.М.</i>	151
Влияние стресса на некоторые морфологические признаки щитовидной железы	
<i>Сеидова З. Р.</i>	154
Изменения адаптационных систем организма под влиянием слабоминеральных битуминозных ванн	
<i>Сеидова З.Р., Рустамова С.М.</i>	156
Влияние правильного питания на структурно-функциональную и физическую активность организма	
<i>Соболевская И.С., Пашинская Е.С., Мяделец О.Д., Пашинская А.К.</i>	159
Особенности морфофункционального состояния липидсинтезирующих и липиднакапливающих структур общего покрова крыс при токсоплазмозе	
<i>Соловьева И.В., Лузин В.И.</i>	162
Некоторые показатели морфометрии гипоталамуса при нанесении дефекта большеберцовых костей и имплантации в него керамического гидроксилатапатита	
<i>Толстая С. Д.</i>	165
Изменения толщины стенки внутриорганных кровеносных сосудов простаты мужчин в разных периодах зрелого возраста	
<i>Толяронок Д.А.</i>	168
Изменения в нейронах верхних холмиков четверохолмия при нарушениях вертебрально-базиллярного кровотока	
<i>Торба А.В., Лузин В.И., Ботнарь Н.В., Самокиш А.А.</i>	171
Ультраструктура биоминерала тазовых костей у половозрелых белых крыс после нанесения дефекта большеберцовых костей на фоне стрептозотоцинового диабета	
<i>Федоров В.П.</i>	174
Зависимость эмбриогенеза суставного рецепторного аппарата от матуронатности	
<i>Федченко С.Н.</i>	177
Морфофункциональные особенности повреждения слизистой оболочки желудка в условиях смоделированной патологии химической этиологии	
<i>Фомина К.А., Ромашко А.А., Стадник К.В.</i>	179
Реакция эндокринной системы на длительное введение глюкокортикоидов	

Глава 5. Современные образовательные технологии в преподавании морфологических дисциплин

<i>Гаджиева Ф.Г., Кострица С.Я., Татун Т.В.</i> Применение методов кейс-технологии в системе медицинского образования	183
<i>Гайворонский И.В., Ничипорук Г.И., Родионов А.А., Гайворонский А.И., Кузьмина И.Н.</i> Экзамен по дисциплине анатомия человека как интегральная оценка компетентностно-ориентированного обучения в медицинском вузе	185
<i>Гайворонский И.В., Ничипорук Г.И., Гайворонская М.Г., Горячева И.А., Ковалевский А.М., Семенова А.А.</i> Особенности преподавания анатомии на современном этапе подготовки специалистов-стоматологов	188
<i>Глотов В. А., Ермаков Р.В.</i> Цифровая анатомия: системная информатизация и оптимизация учебного, научно-исследовательского и научно-просветительского процессов в анатомическом институте, интеграция их в научно-образовательное пространство университета и всемирную паутину	191
<i>Drabkova A.S.</i> Adaptational problems among overseas students	194
<i>Жданович В.Н., Шестерина Е.К., Коваленко В.В., Балако А.И.</i> Анатомическое творчество студентов: возможности и перспективы	196
<i>Ильичева В.Н., Соколов Д.А., Насонова Н.А., Карандеева А.М., Кварацхелия А.Г., Соболева М.Ю.</i> Компетентностный подход в подготовке врача	198
<i>Карандеева А.М., Кварацхелия А.Г., Соболева М.Ю., Насонова Н.А., Гундарова О.П.</i> Сопровождение образовательного процесса с применением материалов рентгеноанатомической лаборатории	200
<i>Катеренюк И.М.</i> Иновационные технологии в обеспечении учебного процесса на кафедре анатомии человека ГМФУ им. Николае Тестемицану Республики Молдова	202
<i>Литвиненко Л.М.</i> Особенности восприятия студентами лекционного материала в контакте с лектором и самостоятельно через единый образовательный портал	205
<i>Насонова Н.А., Соколов Д.А., Ильичева В.Н., Кварацхелия А.Г., Карандеева А.М., Истин А.А.</i> Информационные технологии в преподавании анатомии	209
<i>Ничипорук Г.И., Горячева И.А., Фандеева О.М., Виноградов С.В., Семенов А.А.</i> Учебные пособия по спланхнологии кафедры нормальной анатомии Военно-медицинской академии	210
<i>Пащикова И.Г.</i> Применение инновационных технологий в преподавании анатомии человека	213
<i>Петько И.А.</i> Использования мнемонических приемов для улучшения академической успеваемости при обучении раздела сердечно-сосудистая система у англоязычных студентов на кафедре анатомии человека Витебского государственного медицинского университета	216
<i>Путалова И. Н., Сусло А. П., Славнов А. А.</i> Комплексный подход в преподавании анатомии человека	218

<i>Стрижков А.Е., Булыгин К.В.</i>	221
Интернет портал www.strizhkov.com в системе образовательных сетевых ресурсов по анатомии человека	
<i>Уварова Ю.Е.</i> Рабочая тетрадь как вид самостоятельной работы студентов медицинского колледжа	224
<i>Усович А.К., Гонарева Н.О., Макеенко В.В., Петько И.А., Тесфайе В.А.</i>	226
Увеличение наполненности клинико-ориентированной составляющей учебного процесса по анатомии человека, как один из путей реализации компетентностного подхода к подготовке врачей в университетах СНГ	
<i>Чернова В.Н., Бубненко О.М.</i>	229
Изучение анатомии человека в непрофильном вузе	

Научное издание

Актуальные вопросы анатомии

материалы международной научно-практической конференции,
посвящённой 125-летию со дня рождения профессора
Василия Ивановича Ошкадерова

Редактор А.К. Усович

Дизайн обложки О.А. Сушко

Подписано в печать 13.03.2020. Формат 60х84 1/16.

Бумага типографская №2. Гарнитура Таймс.

Усл. печ. листов 13,54. Уч.–изд. л 15,46.

Заказ № 249..

Издатель и полиграфическое исполнение

УО «Витебский государственный медицинский университет»

ЛП № 02330/453 от 30.12.2013 г.

пр. Фрунзе, 27. 210023, г. Витебск